XI. ULUSAL
II. ULUSLARARASI
VETERİNER PATOLOJİ
KONGRESİ





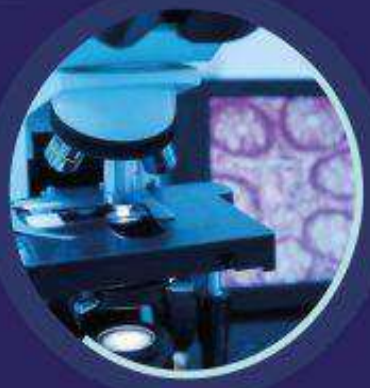



Web adresi:
vetpat2023.atauni.edu.tr

e-mail adresi:
vetpat2023@atauni.edu.tr

ERZURUM/TÜRKİYE

KONGRE

04-08 EYLÜL 2023
PAZARTESİ - CUMA

KİD | ATATÜRK ÜNİVERSİTESİ KURUMSAL İLETİŞİM DİREKTÖRLÜĞÜ

ATATÜRK ÜNİVERSİTESİ
Atatürk University

VETERİNER PATOLOJİ DERNEĞİ
VETERINARY PATHOLOGY ASSOCIATION

XI. ULUSAL / II. ULUSLARASI VETERİNER PATOLOJİ KONGRESİ
04-08 Eylül 2023

XI. NATIONAL / II. INTERNATIONAL CONGRESS OF VETERINARY PATHOLOGY
04-08 September 2023

ERZURUM

ÖZETLER - ABSTRACTS

Editörler

Prof. Dr. Serkan YILDIRIM (Düzenleme Kurulu Başkanı)

Prof. Dr. Murat YARIM (Veteriner Patoloji Derneği Başkanı)

Prof. Dr. Yavuz Selim SAĞLAM

Prof. Dr. Kübra Asena TERİM KAPAKİN

Doç. Dr. Serdar ALTUN

Doç. Dr. Selim ÇOMAKLI

Dr. Öğr. Üyesi İsmail BOLAT

Arş. Gör. Metin KİLİÇLİOĞLU

Kongre Onur Kurulu

Prof. Dr. Ömer ÇOMAKLI

Ataturk University Rector

Prof. Dr. Yavuz Selim SAĞLAM

Dean of the Faculty of Veterinary Medicine

Prof. Dr. Murat YARIM

President of the Veterinary Pathology Association

DÜZENLEME KURULU BAŞKANI

Prof. Dr. Serkan YILDIRIM

DÜZENLEME KURULU

Prof. Dr. Murat YARIM (Ondokuz Mayıs University)

Prof. Dr. Yavuz Selim SAĞLAM (Atatürk University)

Prof. Dr. Kübra Asena TERİM KAPAKİN (Atatürk University)

Doç. Dr. Serdar ALTUN (Atatürk University)

Doç. Dr. Selim ÇOMAKLI (Atatürk University, Secretary General)

Dr. Öğr. Üyesi Arda Selin TUNÇ (Ankara University, Accountant)

Dr. Öğr. Üyesi İsmail BOLAT (Atatürk University, Vice Chairman of the Organizing Committee)

Arş. Gör. Metin KİLİÇLİOĞLU (Atatürk University)

BİLİM KURULU

Prof.Dr. Abd El-Rahman SAHAR – Mısır

Prof.Dr. Ahmet AKKOÇ – Türkiye

Prof.Dr. Ahmet AYDOGAN – Türkiye

Prof.Dr. Ahmet GÜLÇUBUK – Türkiye

Prof.Dr. Ali Osman ÇERİBAŞI – Türkiye

Prof.Dr. Alper SEVİMLİ – Türkiye

Prof.Dr. Aydın ÇEVİK – Türkiye

Prof.Dr. Ayhan ATASEVER – Türkiye

Prof.Dr. Enver BEYTUT – Türkiye

Prof.Dr. Erkan KARADAŞ – Türkiye

Prof.Dr. Ertan ORUÇ – Türkiye

Prof.Dr. Fatih HATİPOĞLU – Türkiye

Prof.Dr. Fatma İLHAN – Türkiye

Prof. Dr. Gerry Dorrestein – Hollanda

Prof.Dr. Giacomo ROSSI – İtalya

Prof.Dr. Gürsel SÖNMEZ – Türkiye

Prof.Dr. Hamdi AVCI – Türkiye

Prof.Dr. Hans Henrik DIETZ – Danimarka

Prof.Dr. Hasan ÖZEN – Türkiye

Prof.Dr. Hatice ERÖKSÜZ – Türkiye

Prof.Dr. Hayati YÜKSEL – Türkiye

Prof.Dr. Hikmet KELEŞ – Türkiye

Prof.Dr. Ioan MARCUS – Romanya

Prof.Dr. Iwona OTROCKA-DOMAGALA – Polonya

Dr. Keivan Jamshidi – İran

Prof.Dr. Kübra Asena TERİM KAPAKİN – Türkiye

Prof.Dr. Latife ÇAKIR BAYRAM – Türkiye

Prof.Dr. M. Özgür ÖZYİĞİT – Türkiye

Prof.Dr. M.Yavuz GÜLBAHAR – Türkiye

Prof.Dr. Mahmut SÖZMEN – Türkiye

Prof.Dr. Massimo Castagnaro – İtalya

Prof.Dr. Mehmet HALIGÜR – Türkiye

Prof.Dr. Miguel Moreno MILAN – İspanya

Prof.Dr. Murat YARIM – Türkiye

Prof.Dr. Musa KARAMAN – Türkiye

Prof.Dr. Mustafa Kemal ÇİFTÇİ – Türkiye

Prof.Dr. Mustafa ORTATATLI – Türkiye

Prof.Dr. Necati TİMURKAAN – Türkiye

Prof.Dr. Nihat TOPLU – Türkiye

Prof.Dr. Oğuz KUL – Türkiye

Prof.Dr. Osman KUTSAL – Türkiye

Prof.Dr. Özgür ÖZDEMİR – Türkiye

Prof.Dr. Özlem ÖZMEN – Türkiye

Prof.Dr. Rahşan YILMAZ – Türkiye

Prof.Dr. Recai TUNCA – Türkiye

Prof.Dr. Serpil DAĞ – Türkiye

Prof.Dr. Sevil ATALAY VURAL – Türkiye

Prof.Dr. Şule Yurdagül ÖZSOY – Türkiye

Prof.Dr. Tawfik Aboellail – Amerika Birleşik Devletleri

Prof.Dr. Tolga GÜVENÇ – Türkiye

Prof.Dr. Yavuz Selim SAĞLAM – Türkiye

Prof.Dr. Yesari ERÖKSÜZ – Türkiye

Prof.Dr. Zabit YENER – Türkiye

Prof.Dr. Zafer ÖZYILDIZ – Türkiye

KONGREYİ DESTEKLEYEN

KURUM VE KURULUŞLAR

SER-MED
TIBBİ CİHAZLAR İTHALAT İHRACAT PAZARLAMA SAN. VE TİC. LTD. ŞTİ.

özgül Laboratuvar Çözümleri

PalanOtel
SKI & CONVENTION RESORT

ARILAB
Bir Arı Medikal Markasıdır

Leica
BIOSYSTEMS

KONGRE BİLİMSEL PROGRAMI

XI. ULUSAL / II. ULUSLARARASI VETERİNER PATOLOJİ KONGRESİ

BİLİMSEL PROGRAM

4 Eylül 2023/Pazartesi

09:00-10:00	Kayıt-Posterlerin asılması (Registration-Posters Mounting
10:00-10:30	Açılış töreni (Opening ceremony)
10:30-11:00	Kahve arası (Coffee break)
	I. OTURUM **Oturum Başkanları:** **Prof. Dr. Osman KUTSAL** **Prof. Dr. Hatice ERÖKSÜZ**
11:00-11:15	**Özlem ÖZMEN**, Yusuf TUTAR, Gamze TANRIÖVER, Şerife TAŞAN, Adem MİLLETSEVER HSP İnhibitörü Bir Molekül ile Fare Model Meme Kanseri Tedavisi: Ön Çalışma
11:15-11:30	**Canan AKDENİZ İNCİLİ**, Yesari ERÖKSÜZ Abdullah ASLAN, Hatice ERÖKSÜZ Sıçanlarda Lityum'un N-Metil-N-Nitrozüre İle Oluşturulan Retina Dejenerasyonuna Etkisi
11:30-11:45	Evrim EGEDEN, **Funda YILDIRIM** Köpek Lenfomalarında Ki-67, Bcl-2 ve Bax Ekspresyonunun Histopatoloji, İmmunofenotip ve Prognozla İlişkisi
11:45-12:00	Tartışma (Discussion)
12:30-14:15	Öğle Yemeği
	II. OTURUM **Oturum Başkanları:** **Prof. Dr. Mustafa Yavuz GÜLBAHAR** **Prof. Dr. Mahmut SÖZMEN**
14:15-14:30	**Arda Selin TUNÇ**, Sevil ATALAY VURAL Nonefüziv Feline İnfeksiyöz Peritonitis: Paralizli kedilerde omurilik lezyonları
14:30-14:45	**İsmail BOLAT**, Yavuz Selim SAĞLAM, Seyda CENGİZ, Serkan YILDIRIM

4-8 EYLÜL 2023 ERZURUM/TÜRKİYE

XI. ULUSAL / II. ULUSLARARASI VETERİNER PATOLOJİ KONGRESİ

	Doğal Enfekte Köpek Uterus Dokularında Leptospiral Antijenlerin İmmünohistokimyasal İmmünoforesan ve ELISA Yöntemleriyle Belirlenmesi
14:45-15:00	**Canset ÖZDEN**, Erdinç GÜNER, Mehmet KARABOĞA 8.5 Aylık Bir Kedide Akciğer Tüberkülozu Olgusu
15:00-15:15	Tartışma (Discussion)
15:15-15:30	Kahve arası (Coffee break)
	III. OTURUM **Oturum Başkanları:** **Prof. Dr. Yesari ERÖKSÜZ** **Prof. Dr. Zafer ÖZYILDIZ**
15:30-15:45	**Meryem GÜLOĞLU**, Selim ÇOMAKLI, Murat ÖZMEN, Yavuz Selim SAĞLAM, Şenay SEYİTOĞLU, İsmail BOLAT, Ersan PÜTÜR, Elif KARADENİZ PÜTÜR, Nebahat POLAT, Esra DERELİ, Mücahit HARMANCI, Metin KİLİÇLIOĞLU Capripoxvirus, Doğal Olarak Enfekte Olmuş Koyunlarda MAPLC3B'nin Aktivasyonu İlle Viral Replikasyonu Artırmak İçin Otofajiyi Tetikler
15:45-16:00	**Adem MİLLETSEVER**, Muhammet Yusuf TEPEBAŞI, Özlem ÖZMEN Kardiyak İskemi ve Reperfüzyon Sonucu Şekillenen Böbrek Lezyonlarına Kannabidiolün Etkisi
16:00-16:15	Giacomo ROSSI, Lucia BIAGINI, **Sinem GÜLTEKİN** Farklı Köpek Irklarında Colon NeuSgc Ekspresyonu
16:15-16:30	Tartışma
16:30-16:45	Kahve arası (Coffee break)
	IV. OTURUM **Oturum Başkanları:** **Prof. Dr. Hasan ÖZEN** **Doç. Dr. Funda YILDIRIM**
16:45-17:00	**Muhammet Bahaeddin DÖRTBUDAK**, Merve ÖZTÜRK

4-8 EYLÜL 2023 ERZURUM/TÜRKİYE

XI. ULUSAL / II. ULUSLARARASI VETERİNER PATOLOJİ KONGRESİ

	Mycobacterium Avium spp paratuberculosis (MAP) ile Doğal Enfekte Keçilerde TNF-α ve SAA Ekpresyonlarının İmmünohistokimyasal İncelenmesi
17:00-17:15	**Selim ÇOMAKLI**, Sefa KÜÇÜKLER, Şükrü DEĞİRMENÇAY, İsmail BOLAT Quinacrine'in ratlarda LPS'nin neden olduğu akut pulmoner enflamasyon üzerine etkileri
17:15-17:30	Volkan İPEK, Kürşat KAYA, Çiğdem ÇEBİ, Ali GÜREL, **Leyla Elif Özgü AYÖZGER** Ratlarda Methotrexate İle Oluşturulmuş Reproduktif Hasar Üzerine Balık Yağının Etkileri
17:30-17:45	Tartışma (Discussion)
19:30	Akşam Yemeği
	5 Eylül 2023/Salı
	V. OTURUM **Oturum Başkanları:** **Prof. Dr. Yavuz Selim SAĞLAM** **Prof. Dr. Murat YARIM**
09:30-09:45	**Oya Burçin DEMİRTAŞ**, Şefika KARABULUT, Sevil ATALAY VURAL Bir Rakunda Kombine Hepatoselüler-Kolangiokarsinoma
09:45-10:00	**Şerife TAŞAN**, Özlem ÖZMEN Lps İle Oluşturulan Ovaryum ve Uterus Lezyonlarına Kannabidiol'ün Etkilerinin İmmunohistokimyasal Olarak İncelenmesi
10:00-10:15	İsmail BOLAT, **Metin KİLİÇLIOĞLU**, Serkan YILDIRIM, Yavuz Selim SAĞLAM, Selim ÇOMAKLI, Esra DERELİ Pulmoner Adenomatozis Enfeksiyonlarının Akciğer Dokularında İnflamasyon, Oksidatif DNA Hasarı ve Apoptozis Üzerine Etkilerinin Araştırılması
10:15-10:30	Tartışma (Discussion)
10:30-10:45	Kahve arası (Coffee break)

4-8 EYLÜL 2023 ERZURUM/TÜRKİYE

XI. ULUSAL / II. ULUSLARARASI VETERİNER PATOLOJİ KONGRESİ

	VI. OTURUM **Oturum Başkanları:** **Prof. Dr. Kübra Asena TERİM KAPAKİN** **Prof. Dr. Serkan YILDIRIM**
10:45-11:00	**Ozan AHLAT**, Rifki HAZIROĞLU, Gülşen HASÇELİK Deneysel Pnömokok Enfeksiyonunda Beyin Dokusundaki Apoptotik Değişikliklerin Araştırılması
11:00-11:15	Kübra Asena TERİM KAPAKİN, **Esra MANAVOĞLU KİRMAN**, İsmail BOLAT, Hatice İSKENDER, Eda DOKUMACIOĞLU, Mevlana GÜL Sıçanlara Valproik Asit Uygulaması ile Çeşitli Dokularda Oluşturulan Hasarlara Karşı Kurkumin'in Koruyucu Etkisinin İmmunohistokimyasal Yöntemlerle Araştırılması
11:15-11:30	**Burak KARABULUT**, Hatice ERÖKSÜZ, Yesari ERÖKSÜZ, Mehmet GÜL Sıçanlarda N-Metil-N-Nitrozüre İle Oluşturulan Deneysel Retina Dejenerasyonunda Minosiklinin Etkileri
11:30-11:45	Tartışma (Discussion)
12:30-14:15	Öğle yemeği
	VII. OTURUM **Oturum Başkanları:** **Prof. Dr. Musa KARAMAN** **Prof. Dr. Özlem ÖZMEN**
14:15-14:30	**Mustafa USTA**, Hasan ÖZEN Bakır Sülfat ile Oluşturulan Deneysel Karaciğer Hasarında Sinir Büyüme Faktörünün p38 MAPK Sinyal Yolağı Üzerindeki Rolü
14:30-14:45	Serkan YILDIRIM, **Esra DERELİ**, Hüseyin Eren YILDIRIM, Emin ŞENGÜL, Yavuz Selim SAĞLAM, Merve BOLAT, Metin KİLİÇLIOĞLU, İsmail BOLAT Ratlarda Deneysel Olarak Oluşturulan Diyabetik Nefropatide Morin Hidratın Koruyucu ve Destekleyici Etkilerinin Araştırılması
14:45-15:00	**Özgür KANAT** Mandalardaki Bazı Viral Ajanların Histopatolojik Olarak Araştırılması
15:00-15:15	Tartışma (Discussion)

4-8 EYLÜL 2023 ERZURUM/TÜRKİYE

program

XI. ULUSAL / II. ULUSLARARASI VETERİNER PATOLOJİ KONGRESİ

15:15-15:30	Kahve arası (Coffee break)
	VIII. OTURUM **Oturum Başkanları:** **Prof. Dr. Fatma İLHAN** **Prof. Dr. Musa Özgür ÖZYİĞİT**
15:45-16:00	**Müge METİN ATALAY**, Aydın ÇEVİK, Hatice ERÖKSÜZ, Burak KARABULUT, Canan AKDENİZ İNCİLİ Deneysel Diyabet Modelinde Borik Asit'in NLRP3 İnflamazomu Üzerine Etkinliğinin Araştırılması
16:00-16:15	**Muhammed Taha KAYA**, Uğur Utku ÜNGÜDEN, Nilüfer KURUCA, Fatma Betül AKÇA, Sinem İNAL, Efe KARACA, M.Yavuz GÜLBAHAR Bir Kedide Mikst Solid Hepatoselüler ve Kolanjiyoselüler Karsinom Olgusu
16:15-16:30	**Emine KAPLAN**, Yavuz Selim SAĞLAM, Serkan YILDIRIM, Emin ŞENGÜL, Ratlarda Deneysel Oluşturulan Diyabetik Kardiomyopatiye Karşı Zingeronun Koruyucu Etkilerinin Araştırılması
16:30-16:45	Tartışma
16:45-17:00	Kongre Kapanış Konuşmaları
19:30	Akşam Yemeği
	6 Eylül 2023/Çarşamba
09:00-13:00	ŞEHİR GEZİSİ
13:00-14:15	Öğle Yemeği
16:00-20:00	Kurs : **Assoc. Prof. Shannon Dehghanpir** (Louisiana State University) Konu: Cytological diagnosis of canine and feline neoplasms
20:30	Akşam Yemeği
	7 Eylül 2023/Perşembe
09:00-10:30	Kurs: **Prof. Dr. Fabio Del Piero** (Louisiana State University) Konu: Pathology of equine gastrointestinal diseases

VETERİNER PATOLOJİ DERNEĞİ

4-8 EYLÜL 2023 ERZURUM/TÜRKİYE

program

XI. ULUSAL / II. ULUSLARARASI VETERİNER PATOLOJİ KONGRESİ

10:30-10:45	Kahve arası (Coffee break)
10:45-12:00	Kurs: **Prof. Dr. Fabio Del Piero** (Louisiana State University) Konu: Pathology of equine gastrointestinal diseases
12:00-13:30	Öğle yemeği
13:30-14:30	Kurs: **Prof. Dr. Fabio Del Piero** (Louisiana State University) Konu: Pathology of bovine and/or ovine abortions
14:30-14:45	Kahve arası (Coffee break)
14:45-16:30	Kurs: **Prof. Dr. Fabio Del Piero** (Louisiana State University) Konu: Pathology of bovine and/or ovine abortions
20:30	Gala Yemeği (Palan Yemeği)

VETERİNER PATOLOJİ DERNEĞİ

4-8 EYLÜL 2023 ERZURUM/TÜRKİYE

SÖZLÜ BİLDİRİLER

Bildiri No	Bildiri Adı	Sayfa No
S1	Farklı Köpek Irklarında Colon Neu5gc Ekspresyonu Giacomo ROSSI, Lucia BIAGINI, Sinem GÜLTEKİN	**2**
S2	Bir Rakunda Kombine Hepatoselüler-Kolangiokarsinoma Oya Burçin DEMİRTAŞ, Şefika KARABULUT, Sevil ATALAY VURAL	**4**
S3	Kardiyak İskemi ve Reperfüzyon Sonucu Şekillenen Böbrek Lezyonlarına Kannabidiolün Etkisi Adem MİLLETSEVER, Muhammet Yusuf TEPEBAŞI, Özlem ÖZMEN	**6**
S4	Deneysel Pnömokok Enfeksiyonunda Beyin Dokusundaki Apoptotik Değişikliklerin Araştırılması Ozan AHLAT, Rıfkı HAZIROĞLU, Gülşen HASÇELİK	**8**
S5	Ratlarda Methotrexate İle Oluşturulmuş Reproduktif Hasar Üzerine Balık Yağının Etkileri Volkan İPEK, Kürşat KAYA, Çiğdem ÇEBİ, Ali GÜREL, Leyla Elif Özgü AYÖZGER	**10**
S6	Sıçanlarda N-Metil-N-Nitrozüre İle Oluşturulan Deneysel Retina Dejenerasyonunda Minosiklinin Etkileri Burak KARABULUT, Hatice ERÖKSÜZ, Yesari ERÖKSÜZ, Mehmet GÜL	**12**
S7	Köpek Lenfomalarında Ki-67, Bcl-2 ve Bax Ekspresyonunun Histopatoloji, İmmunofenotip ve Prognozla İlişkisi Evrim EGEDEN, Funda YILDIRIM	**14**
S8	Doğal Enfekte Köpek Uterus Dokularında Leptospiral Antijenlerin İmmünohistokimyasal İmmünofloresan ve ELISA Yöntemleriyle Belirlenmesi İsmail BOLAT, Yavuz Selim SAĞLAM, Seyda CENGİZ, Serkan YILDIRIM	**16**
S9	Sıçanlarda Lityum'un N-Metil-N-Nitrozüre İle Oluşturulan Retina Dejenerasyonuna Etkisi Canan AKDENİZ İNCİLİ, Yesari ERÖKSÜZ, Abdullah ASLAN, Hatice ERÖKSÜZ	**18**
S10	Quinacrine'in Ratlarda LPS'nin Neden Olduğu Akut Pulmoner Enflamasyon Üzerine Etkileri Selim ÇOMAKLI, Sefa KÜÇÜKLER, Şükrü DEĞİRMENÇAY, İsmail BOLAT	**20**
S11	Capripoxvirus, Doğal Olarak Enfekte Olmuş Koyunlarda MAPLC3B'nin Aktivasyonu İle Viral Replikasyonu Artırmak İçin Otofajiyi Tetikler Meryem GÜLOĞLU, Selim ÇOMAKLI, Murat ÖZMEN, Yavuz Selim SAĞLAM, Şenay SEYİTOĞLU, İsmail BOLAT, Ersan PÜTÜR, Elif KARADENİZ PÜTÜR, Nebahat POLAT, Esra DERELİ, Mücahit HARMANCI, Metin KİLİÇLİOĞLU	**22**
S12	Sıçanlara Valproik Asit Uygulaması ile Çeşitli Dokularda Oluşturulan Hasarlara Karşı Kurkumin'in Koruyucu Etkisinin İmmunohistokimyasal Yöntemlerle Araştırılması	**24**

	Kübra Asena TERİM KAPAKİN, Esra MANAVOĞLU KİRMAN, İsmail BOLAT, Hatice İSKENDER, Eda DOKUMACIOĞLU, Mevlana GÜL	
S13	Deneysel Diyabet Modelinde Borik Asit'in NLRP3 İnflamazomu Üzerine Etkinliğinin Araştırılması Müge METİN ATALAY, Aydın ÇEVİK, Hatice ERÖKSÜZ Burak KARABULUT Canan AKDENİZ İNCİLİ	**26**
S14	Bakır Sülfat ile Oluşturulan Deneysel Karaciğer Hasarında Sinir Büyüme Faktörünün p38 MAPK Sinyal Yolağı Üzerindeki Rolü Mustafa USTA, Hasan ÖZEN	**28**
S15	Mycobacterium Avium spp paratuberculosis (MAP) ile Doğal Enfekte Keçilerde TNF-α ve SAA Ekpresyonlarının İmmünohistokimyasal İncelenmesi Muhammet Bahaeddin DÖRTBUDAK, Merve ÖZTÜRK	**30**
S16	Lps İle Oluşturulan Ovaryum ve Uterus Lezyonlarına Kannabidiol'ün Etkilerinin İmmunohistokimyasal Olarak İncelenmesi Şerife TAŞAN, Özlem ÖZMEN	**32**
S17	HSP İnhibitörü Bir Molekül ile Fare Model Meme Kanseri Tedavisi: Ön Çalışma Özlem ÖZMEN, Yusuf TUTAR, Gamze TANRIÖVER, Şerife TAŞAN, Adem MİLLETSEVER	**34**
S18	Ratlarda Deneysel Olarak Oluşturulan Diyabetik Nefropatide Morin Hidratın Koruyucu ve Destekleyici Etkilerinin Araştırılması Serkan YILDIRIM, Esra DERELİ, Hüseyin Eren YILDIRIM, Emin ŞENGÜL, Yavuz Selim SAĞLAM, Merve BOLAT, Metin KİLİÇLİOĞLU, İsmail BOLAT	**36**
S19	Ratlarda Deneysel Oluşturulan Diyabetik Kardiomyopatiye Karşı Zingeronun Koruyucu Etkilerinin Araştırılması Emine KAPLAN, Yavuz Selim SAĞLAM, Serkan YILDIRIM, Emin ŞENGÜL	**38**
S20	Pulmoner Adenomatozis Enfeksiyonlarının Akciğer Dokularında İnflamasyon, Oksidatif DNA Hasarı ve Apoptozis Üzerine Etkilerinin Araştırılması İsmail BOLAT, Metin KİLİÇLİOĞLU, Serkan YILDIRIM, Yavuz Selim SAĞLAM, Selim ÇOMAKLI, Esra DERELİ	**40**
S21	Nonefüziv Feline İnfeksiyöz Peritonitis: Paralizli kedilerde omurilik lezyonları Arda Selin TUNÇ, Sevil ATALAY VURAL	**42**
S22	Mandalardaki Bazı Viral Ajanların Histopatolojik Olarak Araştırılması Özgür KANAT	**44**
S23	8.5 AYLIK BİR KEDİDE AKCİĞER TÜBERKÜLOZU OLGUSU Canset ÖZDEN, Erdinç GÜNER, Mehmet KARABOĞA	**46**
S24	Bir Kedide Mikst Solid Hepatoselüler ve Kolanjiyoselüler Karsinom Olgusu	**48**

	Muhammed Taha KAYA, Uğur Utku ÜNGÜDEN, Nilüfer KURUCA, Fatma Betül AKÇA, Sinem İNAL, Efe KARACA, M.Yavuz GÜLBAHAR	

POSTER BİLDİRİLER

Bildiri No	Bildiri Adı	Sayfa No
P1	Gaziantep İli Ve İlçelerinde Yetiştirilen Koyun, Keçi Ve Sığırlarda Tespit Edilen Enfeksiyöz Hastalıkların Bakteriyel, Viral, Paraziter Yaygınlığının Retrospektif Olarak Araştırılması Muhammed Hakan ÜZÜMCÜ, Prof. Dr. Mehmet ÇİTİL	**51**
P2	Canine Transmissible Venereal Tümörde c-myc Geni ve p53 Korelasyonu Hatice ERÖKSÜZ, Eren ÇANKAYA, Burak KARABULUT, Şeyma KELEŞ KARAGÖZOĞLU, Mehmet AKSOY, Elif EKİNCİ	**53**
P3	Bir Golden Retrieverda Kardiyovasküler Tutulumlu Invaziv Timoma Arda Selin TUNÇ, Oya Burçin DEMİRTAŞ, Kamil ALPLER	**55**
P4	Bir Kedinin Kulak Kanalında Dev Hücreli Epiteloid Hemangioendotelyoma Olgusu Zafer ÖZYILDIZ, Harun ÇINAR, Serhat ÇİMENDEROĞLU, Muhammed Yusuf ŞİRİN, Volkan İPEK	**57**
P5	Bir Tavukta Timoma Olgusu Necati TİMURKAAN, Elif EKİNCİ, Canan AKDENİZ İNCİLİ, Müge ATALAY, Eren POLAT, Emel KARA	**59**
P6	Deneysel Fare Meme Kanseri Modelinde Paklitaksel ve Ozon Uygulamalarının Tümör Proliferasyonu ve Vaskülogenezisi Üzerine Etkilerinin İncelenmesi Zehra AVCI KÜPELİ, Onur ETGÜ, A. Ümit SABANCI, Diğdem YÖYEN ERMİŞ, Barbaros ORAL, M. Özgür ÖZYİĞİT	**61**
P7	Köpek Distemper Virüsünün Patolojik ve Moleküler İncelenmesi: Türkiye'de Birlikte Sirküle olan Genetik Soyların Filogenetik Analizi Zeynep KARAPINAR, Fatma İLHAN, Mustafa USTA, Özkan M. TİMURKAN	**63**
P8	Olgu Sunumu: Pelikanlarda Vücutta Kalan Tüfek Saçmalarının Sebep Olduğu Kurşun Toksisitesi Kürşat FİLİKCİ, Rahşan YILMAZ, Füsun TEMAMOĞULLARI, Zozan GARİP	**65**
P9	Klinik Muayene ile Gastrik Dilatasyon ve Volvulus (GDV) Belirlenen Bir Köpekte Nekropsi Bulguları Gizem ESER, Şemistan KIZILTEPE, Yavuz Selim SAĞLAM	**67**
P10	Bir Köpekte Vakuolar Hepatopati Kübra ÇETİN, Oya Burçin DEMİRTAŞ, İdil BAŞTAN, Gözde YÜCEL TENEKECİ	**69**
P11	Türkiye'nin Balıkesir İlinde Bir Manda (Bubalus Bubalis) Sürüsünde Brusellozis: Bir Bakteriyolojik ve Patolojik Araştırma Hasan ÖZEN, Ziya İLHAN, Mustafa USTA, Musa KARAMAN, Fatma İLHAN	**71**
P12	Kedilerin Enfeksiyöz Peritonitisinin Patolojik, Sitolojik ve İmmunohistokimyasal Yöntemlerle Araştırılması	**73**

	Muhammed Y. KURBAN, Musa KARAMAN	
P13	Bir Köpekte Lingual Kalsinozis Sirkumskripta Olgusu Burak YILDIRIM, Volkan İPEK	**75**
P14	Golden ırkı bir köpekte uterusun serozal inklüzyon kisti Berrah GÖZEGİR, Serkan YILDIRIM, Metin KİLİÇLİOĞLU, Emine KAPLAN	**77**
P15	Bir Muhabbet Kuşunda Üropigial Bez Karsinomu Olgusu Muhammed Taha KAYA, Nilüfer KURUCA, Fatma Betül AKÇA, Uğur Utku ÜNGÜDEN, Efe KARACA, Sinem İNAL, Elif BAĞATIR, M.Yavuz GÜLBAHAR	**79**
P16	Covid-19 Hastalığını Önlemek için Üretilen İnaktive Aşı Adayı KOÇAK-19'un Etkinliğinin, Olası Yan Etkilerinin ve Çeşitli Organlardaki Oluşturduğu Değişikliklerinin Değerlendirilmesi Engin Alp ÖNEN, Kıvılcım SÖNMEZ, Funda YILDIRIM, Elif KERVANCIOĞLU DEMİRCİ, Aydın GÜREL	**81**
P17	Bir Güvercinde Eş Zamanlı Görülen Melanom ve Ksantom Olguları Mustafa AYTEKİN, Oya Burçin DEMİRTAŞ, Sevil ATALAY VURAL	**83**

SÖZLÜ SUNUMLAR

ORAL PRENSENTATION

Farklı Köpek Irklarında Colon Neu5gc Ekspresyonu

Giacomo ROSSI[1], Lucia BIAGINI[2], Sinem GÜLTEKİN[3],

[1]University of Camerino, UNICAM · Scuola di Bioscienze e Medicina Veterinaria, Pathology Department.
[2]University of Camerino, UNICAM · Scuola di Bioscienze e Medicina Veterinaria, Pathology Department.
[3]Burdur Mehmet Akif Ersoy Üniversitesi, Veteriner Patoloji Anabilim Dalı, TÜRKİYE

N-glikolilnöraminik asit (Neu5Gc), sitidin-5'-monofosfo-N asetilnöraminik asit hidroksilaz (CMAH) tarafından öncüsü N-Asetilnöraminik asitten (Neu5Ac) sentezlenen, memelilerde yaygın olarak bulunan bir sialik asittir. Evrim sırasında, insan da dahil olmak üzere bazı hayvan türleri, CMAH genini ve Neu5Gc'yi sentezleme yeteneğini kaybetmiştir. Bununla birlikte, CMAH türlerinde anti-Neu5Gc antikor üretimi problemine yol açan diyetle birlikte kullanılmaya devam edilmektedir. Köpekler, CMAH geninin varlığı açısından polimorfiktir. Çalışmamızın konusu, farklı ırk gruplarından (Asyalı, Amerikalı ve Avrupalı) köpeklerin sindirim sistemindeki Neu5Gc ifadesinin ve dağılımının değerlendirilmesi ve bağırsak iltihabı ile ilişkisinin incelenmesidir. Camerino Üniversitesi (İtalya) arşivinden alınan gastroenterokolik biyopsilerin parafine gömülü örneği ve ardından anti-Neu5Gc poliklonal antikor (Creative Diagnostic, DMABH-C003) kullanılarak immünohistokimya yapıldı. Farklı gastrointestinal sistemdeki Neu5gc immünopozitif hücrelerin sayısı ve yoğunluğu, bir görüntü analiz programı (Nikon NIS-Elements) ile ölçüldü. Neu5Gc ekspresyonu, Asyalı ve Amerikan ırkına kıyasla Avrupa köpeklerinde sadece kolon ve higerde sonuçlanmıştır. Daha büyük ekspresyon ayrıca artan kolonik inflamasyonla bağlantılıdır. Bu çalışma, Neu5gc'nin sindirim sistemindeki dağılımının, hem genetik hem de çevresel faktörlerden kaynaklanabilecek köpek ırklarında önemli ölçüde farklılık gösterdiğini göstermiştir. Bu elementlerin bağırsak mikrobiyotasının bileşimi ile ilişkisinin araştırılması halen devam etmektedir.

Anahtar Kelimeler: CMAH geni, N-Asetilnöronaminik asit, N-glikonöraminik asit, Sindirim sistemi, Bağırsak iltihabı

COLON NEU5GC EXPRESSION IN DIFFERENT DOG BREEDS

Giacomo ROSSI[1], Lucia BIAGINI[2], Sinem GÜLTEKİN[3],

[1]University of Camerino, UNICAM · Scuola di Bioscienze e Medicina Veterinaria, Pathology Department.
[2]University of Camerino, UNICAM · Scuola di Bioscienze e Medicina Veterinaria, Pathology Department.
3Mehmet Akif Ersoy University, Faculty of Veterinary Medicine, Department of Pathology, Burdur

N-glycolylneuraminic acid (Neu5Gc) is a sialic acid commonly found in mammals which is syntetized from its precursor N-Acetylneuraminic acid (Neu5Ac) by cytidine-5′-monophospho-N acetylneuraminic acid hydroxylase (CMAH). During evolution some species of animals, human included, has lost the CMAH gene and the ability to syntetize Neu5Gc. However, it is still introduced with the diet giving rise to the problem of anti-Neu5Gc antibody production in CMAH- species. Dogs are polymorphyc for the presence of CMAH gene. The subject of our study is the evaluation of the expression and distribution of Neu5Gc in the digestive tract of dogs from different breeds groups (Asian, American and European) and examine their relationship with intestinal inflammation. Paraffine embedded sample of gastro-entero-colic biopsies where obatined from the archive of the University of Camerino (Italy) and then immunohistochemistry was performed using anti-Neu5Gc polyclonal antibody (Creative Diagnostic, DMABH-C003). The number and density of Neu5gc immunopositive cells in different gastrointestinal tract were measured with an image analysis program (Nikon NIS-Elements). The expression of Neu5Gc resulted only in the colon and higer in European dogs compared to Asian and American breed. The greater expression is also linked to increased colonic inflammation. This study demonstrated that the distribution of Neu5gc in the digestive tract differs significantly in dog breeds which may be due to both genetic and environmental factors. The study of the relation of these elements with the composition of the intestinal microbiota is still ongoing.

Keywords: CMAH gene, Digestive system, Intestinal inflammation, N-Acetylneuroaminic acid, N-gluconuraminic acid,

Bir Rakunda Kombine Hepatoselüler-Kolangiokarsinoma

Oya Burçin DEMİRTAŞ[1,3], Şefika KARABULUT[2], Sevil ATALAY VURAL[1]

[1]Ankara Üniversitesi, Veteriner Fakültesi, Patoloji Anabilim Dalı, Ankara, TÜRKİYE
[2]Sağlık Bilimleri Üniversitesi, Tıbbi Mikrobiyoloji Anabilim Dalı, Ankara, TÜRKİYE
[3]Ankara Üniversitesi, Sağlık Bilimleri Enstitüsü, Ankara, TÜRKİYE

Bu vaka, 6 yaşlı erkek bir rakunda görülmüş olan kombine hepatoselüler – kolangioselüler karsinoma olgusunu bilimsel topluluğa ve yaban hayvanı hekimlerine sunmayı amaçlamaktadır. Hasta, tüm yaşamını geçirdiği hayvanat bahçesinde ölü bulunduktan sonra anabilim dalımıza getirildi. Nekropsiye getirildiğinde, herhangi bir semptom göstermeden öldüğü için farklı laboratuar testleri uygulanmamıştı. Nekropside, karaciğer büyümüştü, özellikle parietal yüzeyinde ve kesit yüzünde değişen çaplarda, yumuşak-elastik kıvamlı, boz beyaz renkli, yer yer müsinöz görünümde, etrafında kırmızı bir hare bulunan çok sayıda kitle mevcuttu. Safra akışı, safra kesesi ve duktus koledokus mukozasına yayılmış, yüzeyden taşkın, karnabahar görünümündeki çok sayıda kitleden biri ile engellenmişti. Bu kitleler yumuşak kıvamlı, kesit yüzü sarımsı-beyaz renkliydi. Histolojik olarak karaciğer paranşiminde pseudolobullerin yanı sıra atipik hepatositlerin sayıca artmasıyla meydana gelen çok sayıda rozet yapısı ile safra kesesinde atipik kolumnar epitel hücrelerinin oluşturduğu yeni bez ve/veya kanal yapıları ve lümene doğru papiller uzantılar mevcuttu. Parafine gömülü dokulara CEA, Vimentin, αSMA, CK7, HepPar1, p53 ve CD3 antikorları ile immunohistokimyasal boyamalar uygulandı. Vimentin, αSMA ve CK7 safra kesesinde çoğalan epitel hücrelerinde pozitiflik gösterirken CEA, HepPar1, ve p53 atipik karaciğer parankiminde pozitifti.

Anahtar Kelimeler: Hepatoselüler karsinoma, İmmunohistokimya, Karaciğer, Kolangioselüler karsinoma, Rakun

Combined Hepatocellular-Cholangiocarcinoma in a Racoon

Oya Burçin DEMİRTAŞ[1], Şefika KARABULUT[2], Sevil ATALAY VURAL[1]

[1]Department of Pathology, Faculty of Veterinary Medicine, Ankara University, Ankara, Turkey

[2]Department of Medical Microbiology, Gulhane Institute of Health Sciences, University of Health Sciences, Ankara, Turkey

The present case aims to report about a combined version of hepatocellular and cholangiocellular carcinoma in a 6 year-old male racoon for scientific community and veterinary wild animal practitioners. The patient was brought to our department after it was found dead in the zoo where it spent its lifetime. It was presented for necropsy without any former laboratory tests due to the fact that it did not present any symptoms antemortem. At the necropsy, the liver was found to be enlarged with numerous foci varying in size especially on the parietal face and the cut surface. These were soft in texture, were greyish-white in colour, had mucinous parts and a bright red halo surrounding. The bile flow was obstructed with one of many cauliflower-like masses risen from the mucosal surface of the gall bladder and ductus choledocus. These masses were soft in texture and yellowish-white on the cut surface. Histologically, there were pseudolobules alongside rosette formations due to the hyperplasia of atypical hepatocytes, in the liver parenchyma and increase in the number of atypical columnar epithelial cells forming new glands, ductules, and finger-like projections to the lumen in the gall bladder. Paraffin-embedded tissue sections were stained immunohistochemically with the antibodies CEA, Vimentin, αSMA, CK7, HepPar1, p53 and CD3. Vimentin, αSMA, and CK7 showed positivity in the proliferating epithelial cells of the gall bladder while CEA, HepPar1, and p53 were positive mainly in the atypical liver parenchyma.

Keywords: Cholangiocellular carcinoma, Hepatocellular carcinoma, Immunhistochemistry, Liver, Racoon

Kardiyak İskemi ve Reperfüzyon Sonucu Şekillenen Böbrek Lezyonlarına Kannabidiolün Etkisi

Adem MİLLETSEVER [1], Muhammet Yusuf TEPEBAŞI[2], Özlem ÖZMEN[1],

[1]Burdur Mehmet Akif Ersoy Üniversitesi, Veteriner Fakültesi, Patoloji Anabilim Dalı, Burdur,
[2]Süleyman Demirel Üniversitesi, Tıbbi Genetik Anabilim Dalı, Isparta, Türkiye

İnsanların kalp ve damar hastalıklarında intraoperatif ve postoperatif olarak sıkça gözlenen kardiyak iskemi ve reperfüzyon sonucu akut böbrek hasarında, oksidatif stres, inflamasyon, vasküler disfonksiyon ve apoptozis gibi çeşitli durumlar gözlenir ve böbrek yetmezliği ile sonuçlanır. *Cannabis sativa* bitkisinden elde edilen Cannabidiol (CBD) psikoaktif olmayan bir bileşiktir. CBD, anti-apoptotik, anti-inflamatuar ve antioksidan etkilere sahiptir ve son zamanlarda kardiyak iskemi/reperfüzyon (I/R) sırasında doku koruyucu bir etki sergilediği gösterilmiştir. Bu çalışmanın amacı kardiyak iskemi ve reperfüzyon sonucu şekillenen akut böbrek hasarına karşı CBD'nin çeşitli mekanizmalar aracılığıyla proflaktik ve terapotik etkilerini araştırmaktır. Çalışmada 40 adet erkek Wistar Albino rat rastgele olarak kontrol (CBD), kardiyak iskemik/reperfüzyon (Kardiyak I/R), profilaktik CBD ve terapotik CBD gruplarına ayrıldı. Cerrahi prosedürden 1 saat sonra ratlar sakrifiye edildi. Böbrek dokuları alındı ve hematoksilen-eozin ile boyanarak histopatolojik analizleri yapıldı. Ayrıca dokularda Bax, Bcl-2, NMDAR, SIRT-1, IL-10 ve TNF- α ekspresyonları immünohistokimyasal olarak GRP78(bip), PERK ve CHOP ekspresyonları için ise RT-qPCR yöntemiyle değerlendirildi. Kardiyak IR grubunda Bax, NMDAR, SIRT-1, TNF-α ve IL-10 ekspresyonları artarken, Bcl-2 ekspresyonları önemli ölçüde azaldı. Profilaktik CBD ve terapotik CBD uygulanan gruplarda Bax, NMDAR, SIRT-1, IL-10 ve TNF-α ekspresyonları azalırken, Bcl-2 ekspresyon düzeyleri önemli ölçüde arttı. Bcl-2 ekspresyon artışı profilaktik grupta daha yoğun olarak gözlenmiştir. Cannabidiol'ün iyileştirici etkisi histopatolojik bulgular ile desteklendi. Sonuç olarak, kardiyak IR sonucu görülen akut böbrek hasarında CBD'nin proflaktik ve terapotik uygulamalarının ER stresi, inflamasyon ve apoptozis üzerine iyileştirici özellikte oldukları gözlendi. Ayrıca proflaktik CBD uygulamasının daha belirgin koruyucu etkiye sahip olduğu deneysel olarak belirlendi.

Anahtar Kelimeler: Böbrek, immunohistokimya, Kardiyak iskemi/reperfüzyon, patoloji, PCR

The Effect of Cannabidiol on Kidney Lesions Caused by Cardiac İschemia and Reperfusion

Adem MILLETSEVER[1], Muhammet Yusuf TEPEBAŞI[2], Ozlem OZMEN[1]

[1]Department of Pathology, Faculty of Veterinary Medicine, Burdur Mehmet Akif Ersoy University, Burdur, Turkey
[2]Department of Medical Genetics, University of Süleyman Demirel, Isparta, Turkey

Acute kidney injury that occurs due to cardiac ischemia and reperfusion, frequently observed during intraoperative and postoperative periods of cardiovascular diseases, is characterized by oxidative stress, inflammation, vascular dysfunction, and apoptosis. These factors ultimately result in renal failure. Cannabidiol (CBD), which is obtained from the *Cannabis sativa* plant, is a non-psychoactive compound. CBD has anti-apoptotic, anti-inflammatory, and antioxidant effects, and it has recently been demonstrated to have tissue-protective effects during cardiac ischemia/reperfusion (I/R). The aim of this study is to investigate the prophylactic and therapeutic effects of CBD through various mechanisms on acute kidney injury resulting from cardiac ischemia and reperfusion. In the experiment, 40 male Wistar Albino rats were randomly divided into four groups: control (CBD), cardiac ischemia/reperfusion (Cardiac I/R), prophylactic CBD, and therapeutic CBD. The rats were sacrificed one hour after the surgical procedure. Kidney tissues were collected and subjected to histopathological analysis by staining with hematoxylin-eosin. The expressions of Bax, Bcl-2, NMDAR, SIRT-1, IL-10, and TNF-α in the tissues were evaluated immunohistochemically. Additionally, the expressions of GRP78 (bip), PERK, and CHOP were assessed using the RT-qPCR method. In the Cardiac I/R group, the expressions of Bax, NMDAR, SIRT-1, TNF-α and IL-10 were increased, whereas the expression levels of Bcl-2 were significantly decreased. An increase was detected in the levels of the inflammatory markers TNF-α and IL-10. Additionally, changes in Bax, Bcl-2, NMDAR, SIRT-1, IL-10, and TNF-α were also demonstrated immunohistochemically. In the groups treated with prophylactic CBD and therapeutic CBD, there was a decrease in the expressions of Bax, NMDAR, SIRT-1, IL-10, and TNF-α, while the expression levels of Bcl-2 significantly increased. The increase in Bcl-2 expression was observed more intensively in the prophylactic group. The therapeutic effect of Cannabidiol was supported by histopathological findings. In conclusion, the prophylactic and therapeutic applications of CBD have been observed to have therapeutic properties on ER stress, inflammation, and apoptosis in acute kidney injury resulting from cardiac IR. Moreover, it has been experimentally determined that prophylactic CBD administration has a greater effect.

Keywords: Cardiac ischemia/reperfusion, immunohistochemistry, kidney, pathology, PCR.

Deneysel Pnömokok Enfeksiyonunda Beyin Dokusundaki Apoptotik Değişikliklerin Araştırılması

Ozan AHLAT[1], Rıfkı HAZIROĞLU[1], Gülşen HASÇELİK[2]

[1]Ankara Üniversitesi, Veteriner Fakültesi, Patoloji Anabilim Dalı, Ankara, TÜRKİYE
[2]Hacettepe Üniversitesi, Tıp Fakültesi, Tıbbi Mikrobiyoloji Anabilim Dalı, Ankara, TÜRKİYE

Pnömokok enfeksiyonuna *Streptococcus pneumoniae* neden olur. Bu etken özellikle pnömoni ve meningitise yol açmaktadır. Bu deneysel çalışmanın amacı pnömokok enfeksiyonlu farelerin beyin dokusunda apoptozisi incelemektir. Bu çalışmada 5-6 haftalık, dişi, Swiss albino fare (n= 72) kullanıldı. 0,01 ml (10^7 CFU/ml) *S. pneumoniae* serotip 3 intranazal, intraserebral, intravenöz ve intraperitoneal yollarla inoküle edildi. İnokülasyondan 24 ve 48 saat sonra beyin dokularındaki apoptotik hücreler TUNEL (terminal deoxynucleotidyl transferase - mediated dUTP nick - end labeling) testi ile tespit edildi. Apoptozisin şiddeti her iki intraserebral grupta da dikkat çekiciydi. Ayrıca 24. saatte apoptozis bulguları intranazal ve intraperitoneal gruplarda daha belirgindi; 48. saatte ise intravenöz grupta apoptozis bulguları dikkat çekiciydi. İntraserebral gruplarda hipokampüsün piramidal ve granüler hücre tabakalarında apoptotik hücreler fark edildi. Gruplar arasında anlamlı bir fark bulunmadı. Bununla birlikte, 24 saat sonra yaygın olarak glia hücrelerinde ve damar endotel hücrelerinde, nadiren Purkinje hücrelerinde veya motor nöronlarda değişen şiddetlerde apoptozis fark edildi. Sonuç olarak, bu çalışmanın sonuçları, *S. pneumoniae* serotip 3'ün farelerin beyin dokularında apoptozisi indüklediğini göstermektedir.

Anahtar sözcükler: Apoptozis, Beyin, Fare, Streptococcus pneumoniae, TUNEL.

Investigation of Apoptotic Changes on the Brain Tissue in Experimental Pneumococcal Infection

Ozan AHLAT[1], Rıfkı HAZIROĞLU[1], Gülşen HASÇELİK[2]

[1]Department of Pathology, Faculty of Veterinary Medicine, Ankara University, Ankara, Turkey

[2]Department of Medical Microbiology, Faculty of Medicine, Hacettepe University, Ankara, Turkey

Pneumococcal infection is caused by *Streptococcus pneumoniae*. This causative agent leads to especially pneumonia and meningitis. The aim of this experimental study is to examine apoptosis on the brain tissue in pneumococcal infection in mice. In this study, 5-6 week-old, female, Swiss albino mice (n= 72) were used. 0,01 ml (10^7 CFU/ml) *S. pneumoniae* serotype 3 was inoculated by using intranasal, intracerebral, intravenous and intraperitoneal routes. After 24 and 48 hours following the inoculation, apoptotic cells on the brain tissues were detected by the TUNEL (terminal deoxynucleotidyl transferase - mediated dUTP nick - end labeling) assay. Severity of apoptosis was conspicuous in both intracerebral groups. Also, at the 24th hour, apoptosis findings were more prominent in the intranasal and intraperitoneal groups; whereas at the 48th hour, apoptosis findings were notable in the intravenous group. Apoptotic cells were noticed on pyramidal and granular cell layers of hippocampus in the intracerebral groups. No significant difference was found between the groups. Along with this, different levels of apoptosis were noticed after 24 hours commonly in glia cells and vascular endothelial cells, rarely in Purkinje cells or motor neurons. In conclusion, the results of the present study suggest that *S. pneumoniae* serotype 3 induces apoptosis on the brain tissues of mice.

Keywords: Apoptosis, brain, mouse, Streptococcus pneumoniae, TUNEL.

Ratlarda Methotrexate İle Oluşturulmuş Reproduktif Hasar Üzerine Balık Yağının Etkileri

Volkan İPEK[1], Kürşat KAYA[2], Çiğdem ÇEBİ[3], Ali GÜREL[4], Leyla Elif Özgü AYÖZGER[1]

[1]Mehmet Akif Ersoy Üniversitesi, Veteriner Fakültesi, Patoloji Anabilim Dalı, Burdur, TÜRKİYE
[2]Pamukkale Üniversitesi, Tıp Fakültesi, Biyokimya Anabilim Dalı, Denizli, TÜRKİYE
[3]Harran Üniversitesi, Veteriner Fakültesi, Dölerme ve Suni Tohumlama Anabilim Dalı, Şanlıurfa, TÜRKİYE
[4]Fırat Üniversitesi, Tıp Fakültesi, İç Hastalıkları Anabilim Dalı, Nefroloji Bölümü, Elazığ, TÜRKİYE

Methotrexate (MTX), bir dizi kanseri tedavi etmek için pediyatrik ve yetişkin onkolojide sıklıkla kullanılan bir folik asit antagonistidir. Testis dahil olmak üzere iç organlar, MTX'nin sitotoksik ve genotoksik etkilerine yüksek derecede duyarlıdır. Antioksidan özelliğiyle bilinen Omega-3'ün, sıçan testis dokusunu hasardan koruduğu gösterilmiştir. Bu çalışmada, balık yağının (FO), MTX tarafından indüklenen sıçanlarda üreme hasarı üzerindeki etkisi araştırıldı. Bu amaçla, 28 hayvan kontrol, FO, MTX ve MTX-FO olmak üzere dört farklı gruba ayrıldı. Üçüncü gün, MTX grubuna 20 mg/kg dozunda tek seferlik MTX intraperitoneal enjeksiyonu yapıldı. Ayrıca, FO ve MTX-FO gruplarında, 14 gün boyunca her gün FO gavaj yoluyla verildi. Tüm hayvanlar 15. gün genel anestezi altında ötenaziye tabi tutuldu. TBARS, katalaz, glutatyon peroksidaz, glutatyon (GSH), süperoksit dismutaz seviyeleri biyokimyasal olarak ölçüldü. Histoloji için Cosentino derecelendirme sistemi kullanıldı. Germ hücre kalınlığı ve kaspaz-3 aktivitesi de değerlendirildi. Sperm kalitesini değerlendirmek için, sperm hareketlilik oranı, epididimal sperm sayısı, anormal sperm oranı ve sperm canlılığı ölçüldü. MTX grubunda TBARS seviyelerinde önemli bir artış, GSH seviyelerinde ise önemli bir azalma gözlemlendi. FO uygulamasının, TBARS seviyelerini azaltırken GSH seviyelerini önemli ölçüde artırdığı tespit edildi. MTX grubunda tüm sperm kalitesi parametreleri önemli ölçüde azalırken, FO'nun iyileştirici etkisinin olduğu görüldü. Gruplar arasında histopatolojide önemli değişiklikler gözlenmedi ancak germ hücre kalınlığının MTX grubunda önemli ölçüde azaldığı ve FO tedavisiyle iyileşme gösterdiği belirlendi. Sonuç olarak, bu çalışma FO'nun, sıçanlarda MTX tedavisi sonucu oluşan testiküler toksisiteyi hafifletme potansiyelini ortaya koymuştur.

Anahtar Kelimeler: Apoptozis, Balık yağı, Histopatoloji, Methotrexate, Oksidatif Stres

Effects of fish oil on methotrexate-induced reproductive damage in rats

Volkan IPEK[1], Kursat KAYA[2], Cigdem CEBI[3], Ali GUREL[4], Leyla Elif Ozgu AYOZGER[1]

[1]Faculty of Veterinary Medicine, Department of Pathology, Burdur Mehmet Akif Ersoy University, Burdur, Turkey

[2]Faculty of Medicine, Department of Medical Biochemistry, Pamukkale University, Denizli, Turkey

[3]Faculty of Veterinary Medicine, Department of Reproduction and Artificial Insemination, Harran University, Sanlıurfa, Turkey

[4]Faculty of Medicine, Department of Internal Medicine, Department of Nephrology, Firat University, Elazig, Turkey

Methotrexate (MTX) is a frequently utilized folic acid antagonist in both pediatric and adult oncology for the treatment of numerous cancers. The testis, along with other internal organs, is highly susceptible to the cytotoxic and genotoxic effects of MTX. Omega-3, recognized for its antioxidant properties, has been demonstrated to safeguard rat testicular tissue from damage. The present study focused on examining the impact of fish oil (FO) on reproductive damage in rats, induced by MTX. The experiment involved 28 animals, which were segregated into four distinct groups (control, FO, MTX, and MTX-FO). On the third day, the MTX group was administered a one-time intraperitoneal injection of MTX at a dosage of 20 mg/kg. Additionally, in the FO and MTX-FO groups, FO was orally administered via gavage daily for a period of 14 days. The 15th day marked the euthanasia of all animals under full anesthesia. Biochemical measures included levels of TBARS, catalase, glutathione peroxidase, glutathione (GSH), and superoxide dismutase. The Cosentino grading system was employed for histological analysis, and the thickness of germ cells and caspase-3 activity were additionally assessed. To evaluate sperm quality, factors such as sperm motility rate, epididymal sperm count, aberrant sperm rate, and sperm vitality were measured. In the MTX group, a significant increase in TBARS levels was observed, while GSH levels markedly declined. FO administration reduced TBARS levels and significantly augmented GSH levels. All sperm quality parameters were significantly reduced in the MTX group, whereas FO had a recuperative effect. Histopathology revealed no significant variations across groups, except for germ cell thickness, which markedly decreased in the MTX group and saw improvement with FO treatment. Consequently, this study established the potential of FO to alleviate testicular toxicity resulting from MTX treatment in rats.

Keywords: Apoptosis, Fish oil, Histopathology, Methotrexate, Oxidative stress

Sıçanlarda N-Metil-N-Nitrozüre İle Oluşturulan Deneysel Retina Dejenerasyonunda Minosiklinin Etkileri

Burak KARABULUT[1], Hatice ERÖKSÜZ[1], Yesari ERÖKSÜZ[1], Mehmet GÜL[2]

[1]Fırat Üniversitesi Veteriner Fakültesi Patoloji Anabilim Dalı, Elazığ, Türkiye

[2]İnönü Üniversitesi Tıp Fakültesi, Histoloji ve Embriyoloji Anabilim Dalı, Malatya, Türkiye

Retinal dejenerasyon (RD), çeşitli genlerin kodladığı fotoreseptör-özgü proteinlerin noksanlığı veya hatalı üretilmesiyle ilgili olup, fotoreseptör hücrelerin süregelen ölümüyle karakterizedir. İnsanlarda retinitis pigmentoza, köpeklerde ve kedilerde ise progresif retinal atrofi ve ani kazanılmış retinal dejenerasyon, retinal dejenerasyonla seyreden hastalıklardır. N-Metil-N-Nitrozüre (MNU), kanser ve retinal dejenerasyon çalışmalarında indükleyici olarak kullanılan DNA alkilleyici bir ajan, minosiklin ise anti-apoptotik etkinliği bulunan bir antibiyotiktir. Bu çalışmada RD oluşturmak amacıyla 80 adet sıçana tek doz 50 mg/kg MNU verildi. Bu sıçanlardan 60 tanesine ise MNU ile beraber farklı dozlarda (50 mg/kg, 75 mg/kg, 100 mg/kg), 2 kez minosiklin uygulandı. Yirmi hayvan ise kontrol grubu olarak ayrıldı. Yedi günlük deney süresince 12., 24., 48., 72. saatlerde ve 7. günde olmak üzere 5 dönemde ötenazi yapıldı. Göz örnekleri histopatolojik ve immunohistokimyasal olarak incelendi. MNU uygulanan gruplarda, önemli derecede RD oluştuğu görüldü. Kontrol grubu ile kıyaslandığında fotoreseptör katmanı ve dış nükleer katmanın 12. saatten başlayarak giderek inceldiği, 8-OHdG, PCNA ve GFAP seviyelerinin arttığı; rodopsin ve red/green opsin seviyelerinin ise düştüğü görüldü. Minosiklin uygulanan tedavi gruplarında ise anlamlı farklılığa rastlanmadı ve minosiklinin, MNU ile oluşturulan RD' da; retinal katman kalınlıkları ile, 8-OHdG, PCNA, GFAP, rodopsin ve red/green opsin seviyeleri üzerinde etkili olmadığı tespit edildi. Sonuç olarak, MNU' nun tek doz uygulama ile kısa sürede ve fazla sayıda fotoreseptör hücreyi etkilemesine rağmen, minosiklinin bu durumu önlemede etkisiz kaldığı görülmüştür. Bu durumun, MNU ile oluşturulan RD' un patogenezinde çok fazla sayıda faktörün rolü olmasından kaynaklandığı, minosiklin ile farklı ilaçların kombinasyonlarının ve daha uzun süreli dozlarda etkinliğinin araştırılmasının gerektiği düşünülmektedir.

Anahtar Kelimeler: Apoptozis, minosiklin, N-Metil-N-Nitrozüre, retinal dejenerasyon.

Effects of Minocycline on Experimental Retinal Degeneration Induced By N-Methyl-N-Nitrosourea in Rats

Burak KARABULUT[1], Hatice ERÖKSÜZ[1], Yesari ERÖKSÜZ[1], Mehmet GÜL[2]

[1]Fırat University, Faculty of Veterinary Medicine, Department of Pathology, Elazig, Türkiye
[2] İnönü University Faculty of Medicine, Department of Histology and Embryology, Malatya, TURKEY

Retinal degeneration (RD) is characterized by ongoing death of photoreceptor cells, mostly related to the deficiency or defective production of photoreceptor-specific proteins encoded by various genes. Retinitis pigmentosa in humans, progressive retinal atrophy and sudden acquired retinal degeneration in dogs and cats are diseases that related with retinal degenerations. N-Methyl-N-Nitrosurea (MNU) is a DNA alkylating agent used as an inducer in cancer and retinal degeneration studies, while minocycline is an antibiotic with anti-apoptotic activity. In this study, a single dose 50 mg/kg MNU was given to 80 rats to induce RD. Sixty of these rats were administered 2 times minocycline at different doses (50 mg/kg, 75 mg/kg, 100 mg/kg). Twenty animals were assigned as the control group. During the seven-day experiment, euthanasia was performed in 5 periods, 12th, 24th, 48th, 72nd hours and 7 days. Eye samples were examined histopathologically and immunohistochemically. Significant RD was observed in MNU applied groups. Compared to the control group, the photoreceptor layer and outer nuclear layer gradually became thinner starting from the 12th hour, and the levels of 8-OHdG, PCNA and GFAP increased; rhodopsin and red/green opsin levels were decreased. There was no significant difference in the treatment groups treated with minocycline, and it was seen that minocycline is ineffective on retinal layer thicknesses, 8-OHdG, PCNA, GFAP, rhodopsin and red/green opsin levels. In conclusion, although MNU affects a large number of photoreceptor cells in a short time with a single dose application, minocycline was ineffective in preventing this situation. It is thought that this is due to the many factors play roles in the pathogenesis of MNU-induced RD, and combinations of minocycline and different drugs and its effectiveness at longer doses should be investigated.

Keywords: Apoptosis, minocycline, N-Methyl-N-Nitrosourea, retinal degeneration.

Köpek Lenfomalarında Ki-67, Bcl-2 ve Bax Ekspresyonunun Histopatoloji, İmmunofenotip ve Prognozla İlişkisi

Evrim EGEDEN[1], Funda YILDIRIM[2]

[1]İstanbul Üniversitesi-Cerrahpaşa, Lisansüstü Eğitim Enstitüsü
[2]İstanbul Üniversitesi-Cerrahpaşa, Veteriner Fakültesi Patoloji Anabilim Dalı

Köpeklerde en yaygın hematopoietik neoplazma olarak ifade edilen ve yine en sık rastlanan üç neoplazma tipi arasında yer alan lenfomaların dünya genelinde dikkati çeken artışı ile tedavi seçeneklerinin gelişmesi lenfomaları veteriner onkolojide önemli bir konu haline getirmiştir. Çalışmada, köpek lenfomalarının CD3, CD4, CD79α ve Pax5 antikorları yardımıyla immunfenotipi belirlenerek tümörler güncellenmiş Kiel ve Revize Avrupa-Amerikan Lenfoma Sınıflandırmasının (REAL) sistemlerine göre sitomorfolojik ve histolojik alt tiplerine sınıflandırıldı. Bu sınıflandırmaların apoptoz regülasyonunda önemli proteinler olan Bcl-2 ve Bax ekspresyon düzeyleri ile Ki-67 indeksi ve sağkalım süresi gibi prognostik faktörlerle ile ilişkisinin ortaya konulması amaçlandı. Retrospektif olarak planlanan çalışmada toplam 45 adet nodal, splenik ve kutanöz lenfoma olgusu immunohistokimyasal olarak CD3, CD4, CD79α, Pax5, Bcl-2, Bax ve Ki-67 antikorları ile işaretlendi. Revize REAL ve güncellenmiş Kiel sistemlerine göre immunfenotipi belirlenen olguların histolojik alt sınıflandırılmaları yapıldı. Sağkalım süreleri kayıt altına alındı. Elde edilen verilerin istatistiksel analizleri Jamovi yazılımı, 2.3.21 sürümü ile yapıldı. Çalışmada, erkek köpeklerde özellikle nodal lenfomaların daha agresif seyirli olduğuna yorumlanabilecek bir gösterge olarak Ki-67 proliferasyon belirtecinin önemli yüksek olduğu ($P=0.002$); nodal lenfomaya sahip köpeklerin sağkalım sürelerinin, splenik ve kutanöz olgulara göre önemli ölçüde daha kısa olduğu ($P=0.005$); Pax 5 antikorunun B lenfomaları belirlemede kuvvetli ($P<0.001$) bir belirteç olduğu; Kiel sınıflandırmasının prognoz belirlemede REAL sistemine göre daha iyi bir sistem olduğu ve son olarak REAL sisteminin yararlı ancak alt tipleri belirlemek için immun panelin geniş tutulması gerektiği sonucuna varılmıştır.

Anahtar Kelimeler: Bax, Bcl-2, Köpek lenfoması, Pax5, REAL sınıflandırması

The Relation of Ki-67, Bcl-2 and Bax Expressions with Histopathology, Immunophenotype and Prognosis in Canine Lymphomas

Evrim EGEDEN[1], Funda YILDIRIM[2]

[1]Istanbul University-Cerrahpasa, Institute of Graduate Studies
[2]Istanbul University-Cerrahpasa, Faculty of Veterinary Medicine, Pathology Department

The remarkable increase in lymphomas, which is expressed as the most common hematopoietic neoplasm in dogs and is among the three most common neoplasm types in the world, and the development of treatment options have made lymphomas an important issue in veterinary oncology. In the study, the immunophenotype of canine lymphomas was determined with the help of CD3, CD4, CD79α and Pax5 antibodies, and the tumors were classified into cytomorphological and histological subtypes according to the updated Kiel and Revised European-American Lymphoma Classification (REAL) systems. It was aimed to reveal the relationship of these classifications with the expression levels of Bcl-2 and Bax, which are important proteins in the regulation of apoptosis, and prognostic factors such as Ki-67 index and survival time. In the retrospective study, 45 nodal, splenic and cutaneous lymphoma cases were immunohistochemically labelled with CD3, CD4, CD79α, Pax5, Bcl-2, Bax and Ki-67 antibodies. Histological subclassifications of the cases whose immunophenotypes were determined according to the revised REAL and updated Kiel systems were performed. Survival times were recorded. Statistical analysis of the obtained data was done with Jamovi software, version 2.3.21. In the study, Ki-67 proliferation marker was significantly higher as an indicator that could be interpreted as a more aggressive course of especially nodal lymphomas in male dogs ($P=0.002$); dogs with nodal lymphoma had significantly shorter survival times than splenic and cutaneous cases ($P=0.005$); Pax 5 antibody is a strong ($P<0.001$) marker for detecting B lymphomas; It has been concluded that the Kiel classification is a better system than the REAL system in determining prognosis, and finally, the REAL system is useful. Still, the immune panel should be broadened to identify subtypes.

Keywords: Bax, Bcl-2, Canine lymphoma, Pax5, REAL classification.

Doğal Enfekte Köpek Uterus Dokularında *Leptospiral* Antijenlerin İmmünohistokimyasal İmmünofloresan ve ELISA Yöntemleriyle Belirlenmesi

İsmail BOLAT[1], Yavuz Selim SAĞLAM[1], Seyda CENGİZ[2], Serkan YILDIRIM[1]

[1]Atatürk Üniversitesi, Veteriner Fakültesi, Patoloji Anabilim Dalı, Erzurum, TÜRKİYE
[2]Sıtkı Koçman Üniversitesi, Veteriner Fakültesi, Mikrobiyoloji Anabilim Dalı, Muğla, TÜRKİYE

Leptospirozis, çeşitli patojenik *Leptospira* serovarlarının neden olduğu zoonotik bir hastalıktır. Hastalık, başta insanlar olmak üzere çeşitli hayvan türlerini de etkilemektedir. Köpeklerde de yaygın olarak görülen bu hastalık önemli bir halk sağlığı sorunu haline gelmiştir. Bu çalışmada, doğal enfekte 100 köpeğin uterus dokusu ve kan örnekleri *Leptospiral* antijenlerin varlığını tespit etmek için incelenmiştir. 100 adet uterus doku ve kan örneği Erzurum bölgesinde ovariohisterektomi yapılan köpeklerden elde edildi. Uterus dokularının bir kısmı tamponlu formalin solüsyonuna alındıktan sonra bu örnekler histopatolojik, immünohistokimyasal ve immünofloresan yöntemlerle incelendi. Diğer kısmı ise ELISA (IgM ve IgG) ile incelendi. Kan örnekleri de santrifüj edildi ve ELISA (IgG) yöntemi ile incelendi. Siklus dönemlerini belirlemek için uterus doku örneklerinin histolojik incelemelerinde; 57 adet proöstrus, 14 adet östrus, 19 adet diöstrus ve 10 adet anöstrus dönemine ait bulgular tespit edildi. Sunulan çalışmada uterus doku örneklerinde immünohistokimyasal boyama yöntemi ile yapılan incelemelerde %19, immünofloresan boyama yöntemi ile yapılan incelemelerde %24, ELISA tanı yöntemi ile yapılan incelemelerde ise IgM %4, IgG %23,52 oranında hastalık tespit edilmiştir. Kan örneklerinde ise ELISA tanı yöntemi ile %51 oranında seropozitiflik tespit edildi. Sonuç olarak, köpeklerin hem kan hem de uterus dokularında farklı yöntemlerle pozitif bulunan Leptospirosis'in günümüzde köpeklerde oldukça yaygın olduğu tespit edilmiş olup, bu zoonotik hastalığın halk sağlığı açısından tehdit oluşturduğu düşünülmektedir.

Anahtar Kelimeler: ELISA, Histoloji, İmmünohistokimya, İmmünofloresans, *Leptospira*.

Determination of *Leptospiral* Antigens in Naturally Infected Canine Uterus by Immunohistochemical Immunofluorescence and ELISA Methods

Ismail BOLAT[1], Yavuz Selim SAGLAM[1], Seyda CENGIZ[2], Serkan YILDIRIM[1]

[1]Department of Pathology, Faculty of Veterinary Medicine, Atatürk University, Erzurum, Turkey
[2]Department of Microbiology, Faculty of Veterinary Medicine, Sıtkı Koçman University, Muğla, Turkey

Leptospirosis is a zoonotic disease caused by various pathogenic *Leptospira* serovars. The disease also affects various animal species, especially humans. This disease, widespread in dogs, has become an important public health issue. In this study, uterine tissue and blood samples from 100 naturally infected dogs were examined to detect the presence of *Leptospiral* antigens. 100 uterine tissue and blood samples were obtained from dogs that underwent ovariohysterectomy in Erzurum. After some of the uterine tissues were placed in a buffered formalin solution, these samples were examined using histopathological, immunohistochemical, and immunofluorescence methods. The other part was analyzed by ELISA (IgM and IgG) method. Blood samples were centrifuged and analyzed in the laboratory using the ELISA (IgG) method. In the histological examinations of uterine tissue samples to determine the cycle periods, findings of 57 proestrus, 14 estruses, 19 diestrus, and 10 anoestrus periods were determined. In the presented study, in uterine tissue samples, in the examinations performed with the immunohistochemical staining method 19%, in the examinations made with the immunofluorescence staining method 24%, and in the examinations performed with the ELISA diagnostic method IgM 4%, and IgG 23.52% were disease detected. When the blood samples were analyzed using by ELISA diagnostic method, 51% seropositivity was detected. In conclusion, Leptospirosis, which was found to be positive in both the blood and uterine tissues of dogs by different methods, was found to be quite common in dogs today, and it is thought that this zoonotic disease is a threat to public health.

Keywords: ELISA, Histology, Immunohistochemistry, Immunofluorescence, *Leptospira*.

Sıçanlarda Lityum'un N-Metil-N-Nitrozüre İle Oluşturulan Retina Dejenerasyonuna Etkisi

Canan AKDENİZ İNCİLİ[1], Yesari ERÖKSÜZ[1], Abdullah ASLAN[2], Hatice ERÖKSÜZ[1]

[1]Fırat Üniversitesi, Veteriner Fakültesi, Patoloji Anabilim Dalı, Elazığ, TÜRKİYE
[2]Fırat Üniversitesi, Fen Fakültesi, Moleküler Biyoloji Anabilim Dalı, Elazığ, TÜRKİYE

Bu çalışmada, N-Metil-N-Nitrozüre (MNU) ile oluşturulan retinal dejenerasyona sahip sıçanlarda lityum klorürün (LiCl) nöroprotektif etkileri incelendi. Toplamda 108 sıçan, rastgele olarak 6 gruba ayrıldı: Grup 1 (tedavi edilmemiş), Grup 2 (MNU grubu), Grup 3 (MNU + LiCL 30 mg/kg/gün), Grup IV (MNU + LiCL 60 mg/kg/gün) ve iki lityum sadece grubu (30 ve 60 mg/kg LiCl). LiCl, MNU uygulamasından 3 saat önce başlamak üzere günde bir kez intraperitoneal yolla 14 gün boyunca uygulandı. Histopatolojik, immünohistokimyasal (Caspase-3, Caspase 6, Bcl-2, Bax, 8-OHdG, Kırmızı-Yeşil opsin, rodopsin), TUNEL ve Western Blot (GFAP, BDNF, GSK 3β) yöntemleri, MNU enjeksiyonundan sonra 2., 7. ve 14. günlerde her gruptan 6 sıçanın gözlerini değerlendirmek için kullanıldı. 2. günde dış nüklear tabaka (DNK) MNU grubunda tedavi gruplarına kıyasla daha ince olup ve apoptotik indeks diğer gruplara göre daha yüksek bulundu). Caspase-3, Caspase-6, Bax ve 8-OHdG immunoreaktiviteleri, MNU grubunda tedavi gruplarına kıyasla daha yüksek bulundu . Ayrıca, Bcl-2, Kırmızı-Yeşil opsin ve rodopsin immunoreaktiviteleri MNU grubunda tedavi gruplarına göre önemli ölçüde azalmıştır Western Blot analizinde, GFAP MNU grubunda önemli ölçüde artmıştı, BDNF ise LiCl tedavi edilen gruplarda diğer gruplara kıyasla artmıştır Ayrıca, GSK-3β, MNU grubunda diğer gruplara kıyasla daha yüksek bulunmuştur. 7. ve 14. günlerde, Western Blot analizinde, BDNF ifadesi MNU grubuna kıyasla LiCl gruplarında önemli ölçüde artmış, GSK-3β ise MNU grubunda diğer gruplara kıyasla önemli ölçüde yüksek bulunmuştur. Sonuç olarak, LiCl tedavisi, retinal dejenerasyonun MNU modelinde BDNF seviyelerini artırarak ve GSK-3β seviyelerini azaltarak nörokoruyucu etkiler göstermektedir.

Anahtar Kelimeler: Lityum klorür, N-Metil-N-Nitrozüre (MNU), Retina dejenerasyonu, Sıçan.

Effect of Lithium chloride on N-Methyl-N-Nitrosure-Induced Retinal Degeneration in Rats

Canan AKDENİZ İNCİLİ[1], Yesari ERÖKSÜZ[1], Abdullah ASLAN[2], Hatice ERÖKSÜZ[1]

[1]Firat University, Faculty of Veterinary Medicine, Department of Pathology, Elazig, Türkiye

[2]Firat University, Faculty of Science, Department of Molecular Biology, Elazig, TURKEY

In this study, the neuroprotective effects of lithium chloride (LiCl) were investigated in rats with retinal degeneration induced by N-Methyl-N-Nitrosurea (MNU). A total of 108 rats were randomly divided into 6 groups: Group 1 (untreated), Group 2 (MNU group), Group 3 (MNU + LiCL 30 mg/kg/day), Group IV (MNU + LiCL 60 mg/kg/day)) and two lithium-only groups (30 and 60 mg/kg LiCl). LiCl was administered intraperitoneally once daily for 14 days, starting 3 hours before MNU administration. Histopathological, immunohistochemical (Caspase-3, Caspase 6, Bcl-2, Bax, 8-OHdG, Red-Green opsin, rhodopsin), TUNEL and Western Blot (GFAP, BDNF, GSK 3β) methods, after MNU injection 2., 7 It was used to evaluate the eyes of 6 rats from each group at days 1 and 14. On day 2, the outer nuclear layer (DNK) was thinner in the MNU group compared to the treatment groups, and the apoptotic index was higher than the other groups). Caspase-3, Caspase-6, Bax and 8-OHdG immunoreactivities were higher in the MNU group compared to the treatment groups. In addition, Bcl-2, Red-Green opsin and rhodopsin immunoreactivities were significantly decreased in the MNU group compared to the treatment groups. In Western blot analysis, GFAP was significantly increased in the MNU group, while BDNF increased in the LiCl-treated groups compared to the other groups. higher than the other groups. On days 7 and 14, Western blot analysis revealed that BDNF expression was significantly increased in the LiCl groups compared to the MNU group, while GSK-3β was significantly higher in the MNU group compared to the other groups. In conclusion, LiCl treatment shows neuroprotective effects by increasing BDNF levels and decreasing GSK-3β levels in the MNU model of retinal degeneration.

Keywords: Lithium chloride, N-Methyl-N-Nitrosurea, rat, retinal degeneration.

Quinacrine'in Ratlarda LPS'nin Neden Olduğu Akut Pulmoner Enflamasyon Üzerine Etkileri

Selim ÇOMAKLI[1], Sefa KÜÇÜKLER[2], Şükrü DEĞİRMENÇAY[3], İsmail BOLAT[1]

[1]Atatürk Üniversitesi, Veteriner Fakültesi, Patoloji Anabilim Dalı, Erzurum, TÜRKİYE
[2]Atatürk Üniversitesi, Veteriner Fakültesi, Biyokimya Ana Bilim Dalı, Erzurum, TÜRKİYE
[3]Atatürk Üniversitesi, Veteriner Fakültesi, İç hastalıkları Ana Bilim Dalı, Erzurum, TÜRKİYE

Gram negatif bakteri dış zarının önemli bir yapısı olan lipopolisakkarit (LPS), birçok enflamatuar hastalık modelinde kullanılmaktadır. LPS sitokin fırtınası ile sepsis oluşumuna yol açarken oluşturduğu çoklu organ hasarları nedeniyle önemli morbidite ve mortaliteye neden olabilmektedir. Fosfolipaz A(2) [PLA(2)], proinflamatuar mediatörlerinin üretiminde anahtar bir enzimdir. PLA2, enflamasyon ve immun yanıt sürecinde oldukça önemlidir. PLA2'lerin farmasötik inhibitörleri, enflamasyon ve hücre hasarlarının tedavisinde faydalı olabilir. Sunulan çalışmada güçlü bir PLA2 inhibitörü olan Quinacrine kullanılarak enflamasyonun hafifletilmesi amaçlandı. Bu amaçla 35 adet rat 5 gruba ayrıldı: Kontrol, Quinacrine 30, LPS, LPS+ Quinacrine 10, LPS+ Quinacrine 30. Quinacrine'nin, LPS tarafından indüklenen akut akciğer enflamasyonunda PLA2, IL-6 ve IL-1β seviyesini önemli ölçüde azalttığını ve IL-10 seviyesini arttırdığını bulduk. Ayrıca, Quinacrine akciğer dokularında LPS uygulamasına bağlı artan toll benzeri reseptör 4 (TLR4), TNF-α ve NF-κB ekspresyonlarını da azaltmıştır. Ek olarak, LPS ile indüklenen akciğer histopatolojik değişiklikleri, Quinacrine tedavisi ile önemli ölçüde iyileştirildi. Sonuçlarımız, Quinacrine'nin PLA2 inhibisyonu ile akut pulmoner enflamasyonu azalttığına dair kanıt sağlayarak akut akciğer hasarının tedavisi için önemli bir potansiyel olduğunu gösterdi.

Anahtar kelimeler: Akciğer, Enflamasyon, LPS, Quinacrine

Effects of Quinacrine on LPS-induced acute pulmonary inflammation in rats

Selim ÇOMAKLI[1], Sefa KÜÇÜKLER[2], Şükrü DEĞİRMENÇAY[3], İsmail BOLAT[1]

[1]Department of Pathology, Faculty of Veterinary Medicine, Atatürk University, Erzurum, Turkey

[2]Department of Pathology, Faculty of Veterinary Medicine, Atatürk University, Erzurum, Turkey

[3]Atatürk Üniversitesi, Veteriner Fakültesi, İç hastalıkları AD, Erzurum, Türkiye

Lipopolysaccharide (LPS), a crucial structure of the outer membrane of gram-negative bacteria, is used in many inflammatory disease models. LPS can cause sepsis by a cytokine storm and lead to significant morbidity and mortality due to multi-organ damage. Phospholipase A(2) [PLA(2)] is a key enzyme in the production of proinflammatory mediators. PLA2 plays a crucial role in the process of inflammation and immune response. Pharmaceutical inhibitors of PLA2 may be beneficial in the treatment of inflammation and cellular damage. In this study, we aimed to alleviate inflammation using Quinacrine, a potent PLA2 inhibitor. For this purpose, 35 rats were divided into 5 groups as follows: Control, Quinacrine 30, LPS, LPS+Quinacrine 10, and LPS+Quinacrine 30. We found that Quinacrine significantly reduced PLA2, IL-6, and IL-1β levels and increased IL-10 levels in LPS-induced acute lung inflammation. Additionally, Quinacrine reduced the expressions of toll-like receptor 4 (TLR4), TNF-α, and NF-κB in lung tissues following LPS administration. Moreover, Quinacrine treatment significantly improved the histopathological changes induced by LPS in the lungs. Our results provide evidence that Quinacrine, through PLA2 inhibition, has significant potential as a treatment for acute pulmonary inflammation, demonstrating its importance in the treatment of acute lung injury.

Keywords: Inflammation, LPS, Lung, Quinacrine

Capripoxvirus, Doğal Olarak Enfekte Olmuş Koyunlarda MAPLC3B'nin Aktivasyonu İle Viral Replikasyonu Artırmak İçin Otofajiyi Tetikler

Meryem GÜLOĞLU[2], Selim ÇOMAKLI[1], Murat ÖZMEN[2], Yavuz Selim SAĞLAM[1], Şenay SEYİTOĞLU[2], İsmail BOLAT[1], Ersan PÜTÜR[2], Elif KARADENİZ PÜTÜR[2], Nebahat POLAT[2], Esra DERELİ[1], Mücahit HARMANCI[2], Metin KİLİÇLİOĞLU[1]

[1] Atatürk Üniversitesi, Veteriner Fakültesi, Patoloji Anabilim Dalı, Erzurum, TÜRKİYE
[2] Tarım ve Orman Bakanlığı, Veteriner Kontrol Enstitüsü, Erzurum, TÜRKİYE

Capripoxvirus'un neden olduğu koyun çiçeği enfeksiyonu, başta deri olmak üzere akciğer, karaciğer ve gastrointestinal sistemde de gözlenen önemli bir zoonoz hastalıktır. Otofaji, iç tetikleyiciler ve enfeksiyon gibi çeşitli stres faktölerine bağlı olarak indüklenen temel bir hücresel süreçtir. Mikrotübüle bağlı protein hafif zincir 3B (MAPLC3B), patojenler ve konakçı otofajik mekanizma arasındaki etkileşimi ortaya koyan otofagozomal bir belirteçtir. Doğal enfekte hayvanlarda *Capripoxvirus*'un MAPLC3B ekspresyonu üzerine etkisi bilinmemektedir. Bu çalışmada, koyun akciğer dokularında gerçek zamanlı PCR ile teşhis edilen *Capripoxvirus*'un MAPLC3B ekspresyonu üzerindeki etkisi immunhistokimya ile değerlendirildi. Bu amaçla, çalışmada 20 adet (Kontrol grubu: 10, Enfekte grup:10) koyun akciğeri incelendi. Kontrol grubundaki hayvanlarda herhangi bir solunum problemi yoktu. Ayrıca, makroskobik ve mikroskobik incelemelerde herhangi bir patolojik değişikliğe rastlanmadı. Koyun çiçeği hastalığı şekillenen koyunların akciğerlerinde histopatolojik olarak alveolar ödem, bronş ve bronşiyol epitelinde hiperplazi ile balonumsu dejenerasyon, interalveolar alanda ise lenfohistiositer hücre infiltrasyonu gözlendi. Kontrol grubunda MAPLC3B ekspresyonu gözlenmedi. Enfekte grup ise MAPLC3B için immünohistokimyasal olarak pozitifti. *Capripoxvirus*'un yoğun olduğu akciğer dokularında MAPLC3B ekspresyonunun daha fazla olduğu (p değeri: 0.0001) gözlendi. Birlikte ele alındığında, verilerimiz *Capripoxvirus'*un otofaji mekanizmasını aktive ederek hücre içinde kendi replikasyonunu kolaylaştırabileceği ile ilgili hastalığın patogenezine yeni bilgiler sağlamaktadır.

Anahtar kelimeler: *Capripoxvirus*, koyun, MAPLC3B, otofaji, replikasyon

Capripoxvirus triggers autophagy to increase viral replication by activation of the MAPLC3B in naturally infected sheep

Meryem GÜLOĞLU[2], Selim ÇOMAKLI[1], Murat ÖZMEN[2], Yavuz Selim SAĞLAM[1], Şenay SEYİTOĞLU[2], İsmail BOLAT[1], Ersan PÜTÜR[2], Elif KARADENİZ PÜTÜR[2], Nebahat POLAT[2], Esra DERELİ[1], Mücahit HARMANCI[2], Metin KİLİÇLİOĞLU[1]

[1] Department of Pathology, Faculty of Veterinary Medicine, Atatürk University, Erzurum, Turkey

[2] Veterinary Control Institute, Republic of Türkiye Ministry of Agriculture and Forestry, Erzurum, Turkey

Sheep pox infection, caused by *Capripoxvirus*, is an important zoonotic disease observed primarily in the skin, but also in the lung, liver and gastrointestinal tract. Autophagy is an essential cellular process induced by various stress factors such as internal triggers and infection. Microtubule-associated protein light chain 3B (MAPLC3B) is an autophagosomal marker revealing the interaction between pathogens and the host autophagic mechanism. The effect of *Capripoxvirus* on MAPLC3B expression in naturally infected animals is unknown. In this study, the effect of *Capripoxvirus* detected by real-time PCR in sheep lung tissues on MAPLC3B expression was evaluated using immunohistochemistry. For this purpose, 20 sheep lungs (Control group: 10, with disease group: 10) were examined in the study. Animals in the control group did not have any respiratory problems. Besides, no pathological changes were found in macroscopic and microscopic examinations. Histopathologically, hyperplasia and ballooning degeneration in the bronchial and bronchiolar epithelium, alveolar edema, and lymphohistiocytic cell infiltration in the interalveolar area were observed in the lungs of sheep with sheep pox. MAPLC3B expression was not observed in the control group. The infected group was immunohistochemically positive for MAPLC3B. It was observed that MAPLC3B expression was higher (p value: 0.0001) in lung tissues where *Capripoxvirus* was intensified. Taken together, our data provide new insights into the pathogenesis of the disease that *Capripoxvirus* can facilitate its own replication within the cell by activating the autophagy mechanism.

Keywords: Autophagy, Capripoxvirus, MAPLC3B, replication, sheep

Sıçanlara Valproik Asit Uygulaması ile Çeşitli Dokularda Oluşturulan Hasarlara Karşı Kurkumin'in Koruyucu Etkisinin İmmunohistokimyasal Yöntemlerle Araştırılması

Kübra Asena TERİM KAPAKİN[1], Esra MANAVOĞLU KİRMAN[1], İsmail BOLAT[1], Hatice İSKENDER[2], Eda DOKUMACIOĞLU[2], Mevlana GÜL[3]

[1] Atatürk Üniversitesi, Veteriner Fakültesi, Patoloji Anabilim Dalı. Erzurum, TÜRKİYE
[2]Artvin Çoruh Üniversitesi, Beslenme Bilimleri Ana Bilim Dalı. Artvin, TÜRKİYE
[3]Atatürk Üniversitesi, Tıp Fakültesi, Acil Tıp Ana Bilim Dalı, Erzurum, TÜRKİYE

Bu çalışmada, Valproik Asit (VPA) uygulanması sonucu ratların karaciğer, böbrek ve beyin dokularında oluşabilecek hasarların belirlenmesi ve tedavi amacıyla kurkumin uygulamasının bu dokular üzerindeki koruyucu etkisinin histopatolojik, immunohistokimya ve immünofloresan yöntemlerle incelenmesi amaçlanmıştır. Yapılacak bu çalışma ile karaciğer, böbrek ve beyin doku örneklerinde TNF- α, ile IL-18 ve IL-6 düzeylerinin immunohistokimya ve immunofloresan yöntemler kullanarak belirlenmesi amaçlanmıştır. Çalışmada 36 adet 250-300 gr ağırlığında 8-10 haftalık Wistar-albino erkek sıçan kullanıldı ve rastgele 4 gruba ayrıldı. 1. Kontrol grubu (n=9): standart diyet ve içme suyu ile beslendi. 2. VPA grubu (n=9): 500 mg/kg VPA intraperitoneal olarak uygulandı. 3. kurkumin grubu (n=9): 200 mg/kg vücut ağırlığı olmak üzere kurkumin günlük olarak her gün taze hazırlanarak gavaj yoluyla uygulandı. 4. VPA+ kurkumin grubuna (n=9): 15 gün boyunca ratlara, 500 mg/kg vücut ağırlığı olacak şekilde hazırlanan VPA intraperitoneal +200 mg/kg kurkumin oral gavaj yoluyla uygulanacaktır. Çalışma 15 günün sonunda sonlandırıldı ve hayvanlar sakrifiye edilerek karaciğer, böbrek ve beyin dokuları alındı. Yapılan incelemelerde, kontrol grubu ve kurkumin grubunda benzer sonuçlar elde edildi. VPA uygulanan grupta pozitifliğin yüksek olduğu, VPA ve kurkuminin birlikte uygulandığı grupta ise daha az pozitiflik tespit edildi. Sonuç olarak VPA içeren maddelerin kullanımına bağlı olarak ratların karaciğer, böbrek ve beyin dokularında histopatolojik, immunohistokimyasal ve immunofloresan parametlerin değiştiği görüldü. Bu sonuçlara göre, VPA maruziyetinin karaciğer, böbrek ve beyin dokularında olumsuz etkileri olabileceği kanaatine vardık.

Anahtar Kelimeler: Histopatoloji, İmmunohistokimya, Kurkumin, İmmunofloresan, Valproik asit

Investigation of the Protective Effect of Curcumin Against Damages Caused by Valproic Acid in Various Tissues in Rats by Immunohistochemical Methods

Kübra Asena TERİM KAPAKİN[1], Esra MANAVOĞLU KİRMAN[1], İsmail BOLAT[1], Hatice İSKENDER[2], Eda DOKUMACIOĞLU[2], Mevlana GÜL[3]

[1] Department of Veterinary Pathology, Faculty of Veterinary Medicine, Ataturk University, Erzurum /Turkey.

[2]Artvin Çoruh University ·Faculty of Health Sciences, Nutrition and Dietetics, Department of nutritional sciences.

[3]Atatürk University, Faculty of Medicine, Department of Emergency Medicine, Yakutiye Research Hospital. Erzurum / Turkey.

In this study, it was aimed to determine the damages that may occur in the liver, kidney and brain tissues of rats as a result of Valproic Acid (VPA) application and to examine the protective effect of curcumin application on these tissues by histopathological, immunohistochemistry and immunofluorescence methods. The aim of this study is to determine the levels of TNF-α, IL-18 and IL-6 in liver, kidney and brain tissue samples using immunohistochemistry and immunofluorescence methods. In the study, 36 8-10 week old Wistar-albino male rats weighing 250-300 g were used and randomly divided into 4 groups. 1. Control group (n=9): fed with standard diet and drinking water. 2. VPA group (n=9): 500 mg/kg VPA was administered intraperitoneally. 3. Curcumin group (n=9): Curcumin was prepared daily at 200 mg/kg body weight and administered by gavage. 4. VPA+ curcumin group (n=9): For 15 days, VPA +200 mg/kg curcumin, prepared at 500 mg/kg body weight, will be administered intraperitoneally to the rats by oral gavage. The study was terminated at the end of 15 days and the animals were sacrificed and liver, kidney and brain tissues were harvested. In the examinations, similar results were obtained in the control group and the curcumin group. The positivity was higher in the VPA group and less positivity in the VPA and curcumin group detected. As a result, it was observed that histopathological, immunohistochemical and immunofluorescent parameters changed in liver, kidney and brain tissues of rats depending on the use of VPA-containing substances. According to these results, we concluded that VPA exposure may have adverse effects on liver, kidney and brain tissues.

Keywords: Curcumin, Histopathology, Immunohistochemistry, Immunofluorescence, Valproic acid.

Deneysel Diyabet Modelinde Borik Asit'in NLRP3 İnflamazomu Üzerine Etkinliğinin Araştırılması

Müge METİN ATALAY[1], Aydın ÇEVİK[2], Hatice ERÖKSÜZ[2] Burak KARABULUT[2] Canan AKDENİZ İNCİLİ[2]

[1]Elazığ Veteriner Kontrol Enstitüsü Müdürlüğü, Patoloji Laboratuvarı, Elazığ, TÜRKİYE
[2]Fırat Üniversitesi, Veteriner Fakültesi, Patoloji Anabilim Dalı, Elazığ, TÜRKİYE

Diyabetik nefropati (DN) son dönem böbrek hastalığının önemli nedenlerindendir. Etkilenen yetişkinlerde ve sağlık sistemi üzerine sosyal ve ekonomik yönden ağır yüke sebep olur. DN'li hastalar için özellikle renal hasarın tedavisini hedefleyen yeni terapötik stratejilerin belirlenmesi önemlidir. Günümüzde mevcut tedavilerin yetersiz kalması yeni tedavi arayışlarını da beraberinde getirmektedir. DN'nin pekçok mekanizması olmakla birlikte NLRP3, caspase-1 ekspresyonu ve IL-1β, IL-18 seviyesindeki artış ile böbrek hasarına yol açtığı bilinmektedir. NLRP3 inflamatuar aktivasyonunu baskılayıcı ajanların kullanılmasıyla böbreklerde oluşan hasarın önlenmesi konusunda çalışmalar mevcuttur. Bu çalışmada, STZ ile oluşturulan diyabetik nefropatiye sahip sıçanlarda borik asit (BA)'in nefroprotektif etkileri incelendi.Bu amaçla 60 adet, erkek, 10 haftalık Sprague-Dawley (SD) ratlar kullanıldı. Negatif kontrol grubu hariç diğer gruplarda tek doz intraperitoneal (i.p.) 50 mg/kg STZ enjeksiyonu ile diyabet oluşturduktan sonra, her grup 10 rattan oluşacak şekilde 1 negatif kontrol ve 5 deney grubuna ayrıldı. I.Grup: tek doz i.p. serum fizyolojik ; II.Grup: tek doz i.p. 50 mg/kg STZ; III.Grup: tek doz i.p. STZ 50 mg/kg ve 60 gün boyunca günlük 1 ünite/100 gr canlı ağırlık dozda subkutan İnsülin; IV.Grup: tek doz i.p. STZ 50 mg/kg, borik asit 50 mg/kg/gün (60 gün) oral gavaj; V.Grup: tek doz i.p. STZ 50 mg/kg, borik asit 100 mg/kg/gün (60 gün) oral gavaj ; VI.Grup: tek doz i.p. STZ 50 mg/kg, borik asit 200 mg/kg/gün (60 gün) oral gavaj ile uygulandı. Borik asit doz seçimi daha önceki çalışmalara göre yapıldı. 60 günlük tedavi sonunda ratlar sakrifiye edilerek böbrek dokusu örnekleri alındı. Alınan her iki böbrek koronal düzlem boyunca kesildi. Sağ ve sol her iki böbrek yarısı histopatolojik (HxE, PAS), immünohistokimya (NLRP3, caspase-1, NF-κβ) yöntemleri için %10 tamponlu formaldehit solüsyonuna alındı. Kalan böbrek dokusu real-time qPCR (NLRP3), Western Blot (NLRP3, caspase-1, NF-κβ), ELİSA (IL-18 ve IL-1β) yöntemleri için -20°C'de muhafaza edildi. İmmunohistokimya ile NLRP3, caspase-1, ve NF-κβ 'nin renal ifadeleri değerlendirildiğinde, II.grup ratlarda, diğer gruplara göre daha yüksek olduğu, real-time qPCR analizinde NLRP3 gen ekspresyonu yönünden istatistiksel olarak anlamlı bir fark olmadığı, Western Blot analizinde, NLRP3 ifadesinin borik asit tedavi gruplarında II.gruba kıyasla istatistiksel olarak anlamlı ölçüde azaldığı, caspase-1 protein ekspresyon düzeyinin II.grupta diğer gruplara kıyasla istatistiksel olarak önemli ölçüde yüksek olduğu tespit edilmiştir. Sonuç olarak, borik asit tedavisi, DN modelinde NLRP3 seviyelerini azaltarak nefroprotektif etkiler gösterdiği düşünülmektedir.

Anahtar Sözcükler: Borik asit, Diyabetik Nefropati, İnflamazom, NLRP3, Streptozotosin

Investigation of the Efficacy of Boric Acid on NLRP3 Inflammasome in an Experimental Diabetes Model

Müge METİN ATALAY[1], Aydın ÇEVİK[2], Hatice ERÖKSÜZ[2] Burak KARABULUT[2] Canan AKDENİZ İNCİLİ[2]

[1]Elazig Veterinary Control Institute Directorate, Pathology Laboratory, Elazig, Türkiye

[2]Firat University, Faculty of Veterinary Medicine, Department of Pathology, Elazig, Türkiye

Diabetic nephropathy (DN) is one of the important causes of end-stage renal disease. It places a heavy social and economic burden on the affected adults and on the health system. For patients with DN, it is important to identify new therapeutic strategies that specifically target the treatment of renal damage. Today, the inadequacy of existing treatments brings with it the search for new treatments. Although DN has many mechanisms, it is known that it causes kidney damage with NLRP3, caspase-1 expression and increase in IL-1β, IL-18 levels. There are studies on the prevention of kidney damage with the use of agents that suppress NLRP3 inflammatory activation. In this study, the nephroprotective effects of boric acid (BA) in rats with STZ-induced diabetic nephropathy were investigated. For this purpose, sixty, male, 10-week-old Sprague-Dawley (SD) rats were used. After developing diabetes with a single dose intraperitoneal (i.p.) 50 mg/kg STZ injection in the other groups except the negative control group, each group was divided into 1 negative control and 5 experimental groups, consisting of 10 rats. Group I: single dose i.p. saline ; Group II: single dose i.p. 50 mg/kg of STZ; Group III: single dose i.p. STZ 50 mg/kg and subcutaneous insulin at a dose of 1 unit/100 g body weight daily for 60 days; Group IV: single dose i.p. STZ 50 mg/kg, boric acid 50 mg/kg/day (60 days) oral gavage; Group V: single dose i.p. STZ 50 mg/kg, boric acid 100 mg/kg/day (60 days) oral gavage ; Group VI: single dose i.p. STZ 50 mg/kg, boric acid 200 mg/kg/day (60 days) were administered by oral gavage. Boric acid dose selection was made according to previous studies. After 60 days of treatment, the rats were sacrificed and kidney tissue samples were taken. Both kidneys were cut along the coronal plane. Both right and left kidney halves were placed in 10% buffered formaldehyde solution for histopathological (HxE, PAS), immunohistochemistry (NLRP3, caspase-1, NF-κβ) methods. The remaining kidney tissue was stored at -20°C for real-time qPCR (NLRP3), Western Blot (NLRP3, caspase-1, NF-κβ), ELISA (IL-18 and IL-1β) methods. When the renal expressions of NLRP3, caspase-1, and NF-kβ were evaluated by immunohistochemistry, it was higher in group II rats than other groups, there was no statistically significant difference in terms of NLRP3 gene expression in real-time qPCR analysis, Western blot analysis showed that It was determined that NLRP3 expression was statistically significantly decreased in boric acid treatment groups compared to group II, and caspase-1 protein expression level was statistically significantly higher in group II compared to other groups. In conclusion, boric acid treatment is thought to exert nephroprotective effects by reducing NLRP3 levels in the DN model.

Keywords: Boric acid, Diabetic Nephropathy, inflammasome, NLRP3, Streptozotocin

Bakır Sülfat ile Oluşturulan Deneysel Karaciğer Hasarında Sinir Büyüme Faktörünün p38 MAPK Sinyal Yolağı Üzerindeki Rolü

Mustafa USTA[1], Hasan ÖZEN[1]
[1]Balıkesir Üniversitesi, Veteriner Fakültesi, Patoloji Anabilim Dalı, Balıkesir, TÜRKİYE

Farelerde $CuSO_4$ ile oluşturulan karaciğer doku hasarı modelinde eksojen Sinir Büyüme Faktörü (NGF) uygulamasının oluşan hasar üzerine etkisi p38 MAPK sinyal yolağı üzerinden histopatolojik, immunohistokimyasal ve biyokimyasal yöntemlerle araştırıldı. Çalışmada 64 adet ergin erkek BALB/c fare aşağıda belirtilen şekilde gruplara ayrılarak uygulamalar 24 saat arayla 3 kez intraperitoneal olarak gerçekleştirildi. Kontrol: serum fizyolojik, NGF: 10 µg/kg NGF, p38MAPKi: 20 mg/kg p38 MAPK inhibitörü (SB203580), NGF+p38MAPKi: 10 µg/kg NGF ve 20 mg/kg SB203580, Bakır: 20 mg/kg $CuSO_4$, Bakır+NGF: 20 mg/kg $CuSO_4$ ve 10 µg/kg dozda NGF, Bakır+p38MAPK: 20 mg/kg dozda $CuSO_4$ ve 20 mg/kg SB203580, Bakır+NGF+p38MAPKi: 20 mg/kg $CuSO_4$, 10 µg/kg NGF ve 20 mg/kg SB203580. Uygulamaların sonunda fareler dekapite edilerek kan ve karaciğer dokuları toplandı. Kan serumlarında ALT ve AST ile karaciğer dokularında MDA, GSH, TAS ve TOS seviyeleri biyokimyasal yöntemlerle belirlendi. Karaciğer dokularında histopatolojik ve immunohistokimyasal (NGF, iNOS, nitrotirozin, kaspaz 8 ve kaspaz 3) incelemeler gerçekleştirildi. Kontrol grubuna oranla, sadece bakır uygulanan gruptaki deneklerde ALT, AST, MDA, TOS, iNOS ve nitrotirozin seviyelerinde artış ile GSH ve TAS seviyelerinde azalma gözlemlendi. Bakırın karaciğer dokusunda hidropik dejenerasyon, fokal nekroz ve apoptoza neden olduğu görüldü. Bakır ile birlikte NGF uygulanan gruptaki deneklerin karaciğerlerinde bakırın neden olduğu biyokimyasal ve histopatolojik değişikliklerin şiddet ve seviyelerinin hücre homeostazisine yönelik anlamlı oranda değiştiği tespit edildi. p38 MAPK inhibitörü olan SB203580, bakır ve NGF ile birlikte uygulandığında ise NGF'nin göstermiş olduğu iyileştirici etkinin ortadan kalktığı belirlendi. Bu bulgular NGF'nin bakırın neden olduğu oksidatif ve nitrozatif hasarlara karşı koruyucu etkisini p38 MAPK sinyal yolağı üzerinden yaptığını gösterdi.

Anahtar Kelimeler: Bakır sülfat, Fare, Hepatotoksiste, Sinir Büyüme Faktörü, p38 MAPK

Role of Nerve Growth Factor on p38 MAPK Signal Pathway in Experimental Liver Damage Induced by Copper Sulphate

Mustafa USTA[1], Hasan ÖZEN[1]
[1]Department of Pathology, Faculty of Veterinary Medicine, Balıkesir University, Balıkesir, Türkiye

The effect of exogenous Nerve Growth Factor (NGF) application on the liver tissue damage model induced by CuSO4 in mice was investigated by histopathological, immunohistochemical, biochemical and molecular means by the emphesis on p38 MAPK signal pathway. In the study, 64 adult male BALB/c mice were randomly divided into 8 groups and all applications were performed intraperitoneally 3 times at 24 hour intervals at the doses listed below. Control: physiological saline, NGF: 10 µg/kg NGF, p38MAPKi: 20 mg/kg p38 MAPK inhibitor (SB203580), NGF+p38MAPKi: 10 µg/kg NGF and 20 mg/kg SB203580, Copper: 20 mg/kg CuSO4, Copper+NGF: 20 mg/kg CuSO4 and 10 µg/kg dose NGF, Copper+p38MAPK: 20 mg/kg dose CuSO4 and 20 mg/kg SB203580, Copper+NGF+p38MAPKi: 20 mg /kg CuSO4, 10 µg/kg NGF and 20 mg/kg SB203580. At the end of the applications, the mice were decapitated and their blood and liver tissues were collected. ALT, AST and GGT levels in blood serum and MDA, GSH, TAS and TOS levels in liver tissues were determined by biochemical methods. Histopathological and immunohistochemical (NGF, iNOS, nitrotyrosine, caspase 8 and caspase 3) examinations were performed in liver tissues. Compared to the control group, increase in ALT, AST, MDA, TOS, iNOS and nitrotyrosine levels and decrease in GSH and TAS levels were observed in the subjects in the copper-only group. In addition, it was seen that copper caused hydropic degeneration, focal necrosis and apoptosis in liver tissue. It was determined that the severity and levels of the biochemical and histopathological changes caused by copper in the livers of the subjects in the group administered NGF together with copper changed significantly ($p<0.05$) for cell homeostasis. When SB203580, a p38 MAPK inhibitor, was applied together with copper and NGF, it was determined that the healing effect of NGF disappeared. These findings showed that NGF exerts its protective effect against copper-induced oxidative and nitrosative damage via the p38 MAPK signaling pathway.

Keywords: Copper sulfate, mouse, hepatotoxicity, Nerve Growth Factor, p38 MAPK

Mycobacterium Avium spp paratuberculosis (MAP) ile Doğal Enfekte Keçilerde TNF-α ve SAA Ekpresyonlarının İmmünohistokimyasal İncelenmesi

Muhammet Bahaeddin DÖRTBUDAK[1], Merve ÖZTÜRK[2]

[1]Harran Üniversitesi, Veteriner Fakültesi, Patoloji Ana Bilim Dalı, Şanlıurfa, TÜRKİYE
[2]Necmettin Erbakan Üniversitesi, Veteriner Fakültesi, İç Hastalıklar Ana Bilim Dalı, Konya, TÜRKİYE

Mycobacterium Avium spp paratuberculosis'in sebep olduğu paratüberkülozis Dünya'daki evcil ve vahşi ruminantlarda yaygın olarak görülen kronik diare ve granülomatoz enteritis ile karakterize bir hastalıktır. Bu çalışmada MAP ile doğal olarak enfekte olan keçi dokularında patolojik inceleme yapıldı. Bunun için aşırı zayıflama ve aralıklı bitmeyen ishal şikayeti bulunan paratüberkülozis şüpheli keçiler Mycobacterium Avium spp paratuberculos enfeksiyonu yönünden ELISA yöntemiyle incelendi ve 20 hayvanda enfeksiyonun varlığı tespit edildi. Bu hayvanların sakrifiye edilmesi ile bağırsak ve lenf yumrularından alınan doku örnekleri Hematoksilen-Eozin, Ziehl-Nelsen ve İmmünohistokimyasal yöntemlerle boyandı. Makroskobik incelemede; omentum ve mezenteriyumda seroz yağ atrofisi, mezentriyal lenf yumrularında büyüme, bağırsaklarda subserozal ödem, mukozal kalınlaşma ve çekmekle düzeltilemeyen kıvrımlar görüldü. Mikroskobik incelemede; epitel hücrelerinde denerasyon ve deskuamasyon, villus ve kriptlerde atrofi, submukozada çok sayıda epiteloid ve lenfosit hücre ile az sayıda plazmosit, nötrofil, eozinofil lökosit infiltrasyonları gözlendi. ZN boyama ile submukozadaki epiteloid hücrelerde ve kısmen lenf yumrularında parlak kırmızı renkli asit-fast etkenlerin kümelenmelerine rastlandı. İmmünohistokimyasal boyama ile tüm örneklerin TNF-α ve SAA bakımında pozitiflik gösterdikleri kaydedildi. Bağırsak submukozasındaki epiteloid hücrelerde ve kısmen enterositler ile lenf yumrusundaki makrofajlarda TNF-α ve SAA ekpresyonları gözlendi. Bu çalışmadaki makroskobik ve mikroskobik bulguların önceki çalışmalarla uyumlu olduğu saptandı. Daha önce MAP ile doğal enfekte dokularda TNF-α ve SAA ekpresyonunu gösteren bir çalışmaya rastlanmamıştır. Bu çalışma ile MAP enfeksiyonunda bir proinflmatuar sitokin olan TNF-α ve bir akut faz proteini olan SAA ekpresyonu gösterilerek hastalığın immünpatogenezine katkı sağlanmıştır.

Anahtar Kelimeler; Keçi, MAP, Paratüberküloz, SAA, TNF-α

Immunohistochemical Investigation of TNF-α and SAA Expressions in Naturally Infected Goats with Mycobacterium Avium spp paratuberculosis (MAP)

Muhammet Bahaeddin DÖRTBUDAK[1], Merve ÖZTÜRK[2]

1. Harran University, Faculty of Veterinary Medicine, Department of Pathology. Sanliurfa/Türkiye

2. Necmettin Erbakan University, Faculty of Veterinary Medicine, Department of Internal Medicine. Konya/Türkiye

Paratuberculosis caused by Mycobacterium Avium spp paratuberculosis is a disease characterized by chronic diarrhea and granulomatous enteritis, which is common in domestic and wild ruminants around the world. In this study, pathological examination was performed on goat tissues naturally infected with MAP. For this purpose, paratuberculosis-suspected goats with symptoms of excessive weight loss and intermittent diarrhea were examined for Mycobacterium Avium spp paratuberculos infection by ELISA method and the presence of infection was detected in 20 animals. Tissue samples taken from intestine and lymph nodes by sacrificing these animals were stained with Hematoxylin-Eosin, Ziehl-Nelsen and Immunohistochemical methods. In macroscopic examination; Serous fat atrophy in the omentum and mesenterium, enlargement of mesenterial lymph nodes, subserosal edema in the intestines, mucosal thickening and folds that could not be corrected by pulling were observed. In microscopic examination; denervation and desquamation of epithelial cells, atrophy of villi and crypts, infiltration of many epithelioid and lymphocyte cells in the submucosa, and a small number of plasmocytes, neutrophils, eosinophils, leukocyte were observed. Clusters of bright red colored acid-fast agents were detected in the epithelioid cells of the submucosa and partially in the lymph nodes by ZN staining. It was recorded that all samples showed positivity in terms of TNF-α and SAA by immunohistochemical staining. Expressions of TNF-α and SAA were observed in epithelioid cells in the intestinal submucosa and partially in enterocytes and macrophages in the lymph node. Macroscopic and microscopic findings in this study were found to be consistent with previous studies. No study has been found previously showing TNF-α and SAA expression in naturally infected tissues with MAP. İn this study had contributed to the immunopathogenesis of the disease by demonstrating the expression of TNF-α that a proinflammatory cytokine and SAA that an acute phase protein, in MAP infection.

Keywords; Goat, MAP, Paratuberculosis, SAA, TNF-α

Lps İle Oluşturulan Ovaryum ve Uterus Lezyonlarına Kannabidiol'ün Etkilerinin İmmunohistokimyasal Olarak İncelenmesi

Şerife TAŞAN[1], Özlem ÖZMEN[2]

[1]Mehmet Akif Ersoy Üniversitesi, Sağlık Bilimleri Enstitüsü, Burdur, TÜRKİYE
[2]Mehmet Akif Ersoy Üniversitesi, Veteriner Fakültesi, Patoloji Anabilim Dalı, Burdur, TÜRKİYE

Gram-negatif bakterilerin dış zarının bir bileşeni olan lipopolisakkarit (LPS) bir çok dokuda yangısal değişikliklere neden olmaktadır. LPS'nin hem hücre içi hem de hücre dışı reaktif oksijen türlerini artırdığı dişi genital sistemde oksidatif ve yangısal bir tepkiye neden olduğu bilinmektedir. Kannabidiol (CBD), *Cannabis sativa* adı verilen bir bitkiden elde edilen ve vücuttaki CB1 ve CB2 reseptörlerine bağlanarak etkisini gösteren bir etken maddedir. Aynı zamanda anti-inflamatuar aktiviteye sahip iyi bilinen bir anti-oksidandır. Bu çalışmanın amacı, CBD'nin LPS ile indüklenen ovaryum ve uterus lezyonlarındaki etkilerini araştırmaktır. Bu amaçla 32, dişi rat rastgele kontrol, LPS (5 mg/kg, intraperitoneal), LPS + CBD (5 mg/kg, i.p.) ve CBD grupları olarak 4 gruba ayrıldı. Son ilaç uygulamasından 6 saat sonra ratlar sakrifiye edilerek ovaryum ve uterus dokuları alındı. Dokular histopatolojik inceleme için hematoksilen-eozin ile boyandı. Ayrıca BCL-2, BAX, SIRT-1, TNF-α ve IL-10 ekspresyonları açısından immünohistokimyasal olarak değerlendirildi. Histopatolojik incelemede CBD ve kontrol gruplarındaki ratların ovaryum ve uterusları normal görünümdeydi. LPS grubunda, şiddetli hiperemi ve yangısal hücre infiltrasyonları gözlendi. İmmunohistokimyasal incelemede ise LPS grubunda IL-10, TNF-α ve BAX ekspresyonlarında artış ve SIRT-1 ile BCL-2 ekspresyonlarında azalma dikkati çekti. CBD grubunda, SIRT-1 ve BCL-2 ekspresyonlarında artış, diğer markırlarda ise negatif ekspresyon gözlendi. CBD-LPS grubunda ise, SIRT-1 ve BCL-2 ekspresyonlarında artış gözlenirken diğer markır ekspresyonlarında azalma belirlendi. Bu çalışmanın sonuçları LPS'nin ovaryum ve uterus üzerinde yangısal değişikliklere neden olduğunu, Kannabidiol'ün ise bu bulguları azaltıcı etkisi olduğunu göstermiştir.

Anahtar Kelimeler: CBD- LPS, İmmunohistokimya, Kannabidiol, Ovaryum, Uterus,

Immunohistochemical Investigation of the Effects of Cannabidiol on LPS-induced ovarian and uterus lesions

Şerife TAŞAN[1], Özlem ÖZMEN[2]

[1]Mehmet Akif Ersoy University, Institute of Health Sciences, Burdur, Türkiye

[2]Mehmet Akif Ersoy University, Faculty of Veterinary Medicine, Department of Pathology, Burdur, TURKEY

Lipopolysaccharide (LPS), a component of the outer membrane of Gram-negative bacteria, causes inflammatory changes in many tissues. LPS is known to increase both intracellular and extracellular reactive oxygen species, causing an oxidative and inflammatory response in the female genital tract. Cannabidiol (CBD) is an active ingredient obtained from a plant called Cannabis sativa and shows its effect by binding to CB1 and CB2 receptors in the body. It is also a well-known anti-oxidant with anti-inflammatory activity. The aim of this study was to investigate the effects of CBD on LPS-induced ovarian and uterine lesions. For this purpose, 32 female rats were randomly divided into 4 groups as control, LPS (5 mg/kg, intraperitoneal), LPS + CBD (5 mg/kg, i.p.) and CBD groups. The rats were sacrificed 6 hours after the last drug administration and ovarian and uterine tissues were removed. The tissues were stained with hematoxylin-eosin for histopathologic examination. They were also immunohistochemically evaluated for BCL-2, BAX, SIRT-1, TNF-α and IL-10 expressions. On histopathologic examination, ovaries and uteruses of rats in CBD and control groups were normal. In the LPS group, severe hyperemia and inflammatory cell infiltrations were observed. Immunohistochemical examination revealed increased expression of IL-10, TNF-α and BAX and decreased expression of SIRT-1 and BCL-2 in the LPS group. In the CBD-LPS group, SIRT-1 and BCL-2 expressions increased while other marker expressions decreased. The results of this study showed that LPS caused inflammatory changes in the ovary and uterus, whereas cannabidiol decreased these findings.

Keywords: CBD-LPS, Immunohistochemistry, Cannabidiol, Ovary, Uterus,

HSP İnhibitörü Bir Molekül ile Fare Model Meme Kanseri Tedavisi: Ön Çalışma

Özlem ÖZMEN[1], Yusuf TUTAR[2], Gamze TANRIÖVER[3],
Şerife TAŞAN[1], Adem MİLLETSEVER[1]

[1]Mehmet Akif Ersoy Üniversitesi, Veteriner Fakültesi, Patoloji Anabilim Dalı, Burdur, TÜRKİYE
[2]Sağlık Bilimleri Üniversitesi, Hamidiye Eczacılık Fakültesi, İstanbul, TÜRKİYE
[3]Akdeniz Üniversitesi, Tıp Fakültesi, Histoloji ve Embriyoloji Anabilim Dalı, Antalya, TÜRKİYE

Bu çalışmada bir HSP inhibitörü ilaç adayının deneysel olarak oluşturulan fare meme tümör modelindeki etkileri histopatolojik olarak değerlendirildi. Çalışmada 8-10 haftalık, 56 adet dişi, Balb/C, fare 6 gruba ayrılarak kullanıldı, 4T1 fare meme kanseri hücreleri meme dokusuna enjekte edildi. 10 gün sonra 50 farede tümör kitleleri palpe edilecek boyuta (2-3mm) ulaştı. Grup 1'e 4T1 hücreleri verildikten sonra tedavi uygulanmadı. Grup 2'ye inokülasyondan sonraki 10. günde; Grup 3'e ise 15. günde ilaç uygulamasına başlandı ve 3'er gün ara ile çalışma sonuna kadar devam edildi. Grup 4 pozitif kontrol olarak kullanıldı ve DOXO uygulamalarına çalışmanın 10. gününde başlandı ve 7'şer gün ara ile devam edildi. Grup 5'te ilaç ve DOXO beraber, Grup 6'da ise DMSO tedavisi uygulandı. Çalışmanın 39. gününde tüm fareler ötenazi edilerek örnekler toplandı ve histopatolojik olarak incelendi. Çalışmada en belirgin tümör büyüklüğü ve metastazlara Grup 1'de rastlandı. Grup 2 ve 3'te tümör büyüklükleri ve metastazlarda azalma gözlendi. Metastazların ve tümör kitlelerinin Grup 3'te Grup 2'ye göre daha fazla ve büyük olduğu saptandı. Grup 4'te tümör büyüklüğü ve metastazlar azaldı. Grup 5'te tümör büyüklüğü ve metaztazların arttığı saptandı. DMSO'nun iyileştirici etkisi gözlenmedi. Bu çalışmanın bulguları ilaç adayı molekülün 4T1 hücreleriyle oluşturulan meme kanser modelinde tümör gelişimini yavaşlattığını ve özellikle tedaviye erken başlanıldığında daha etkili olduğunu gösterdi. DOXO ile ikili kombinasyonlarda iyileştirici etki gözlenmedi.

Anahtar Kelimeler: 4T1, Meme kanser modeli, Tedavi.

Study of Mouse Model Mammary Cancer Treatment with an HSP Inhibitor Molecule: Preliminary Investigation

Özlem ÖZMEN[1], Yusuf TUTAR[2], Gamze TANRIÖVER[3], Şerife TAŞAN[1], Adem MİLLETSEVER[1]

[1]Department of Pathology, Faculty of Veterinary Medicine, Burdur Mehmet Akif Ersoy University, Burdur, Turkey
[2] Hamidiye Faculty of Pharmacy, Health Sciences University, Istanbul, Turkey
[3]Department of Histology and Embryology, Faculty of Medicine, Akdeniz University, Antalya, Turkey.

In this study, the effects of an HSP inhibitor drug candidate were histopathologically evaluated in an experimentally induced mouse mammary tumor model. A total of 56 female Balb/C mice, aged 8-10 weeks, were divided into six groups. 4T1 breast cancer cells were injected into the mammary tissue of the mice. After 10 days, tumor masses reached palpable sizes (2-3 mm) in 50 mice. Group 1 received 4T1 cells without any treatment. In Group 2, treatment with the drug candidate started on the 10th day after inoculation. In Group 3, treatment with the drug candidate began on the 15th day after inoculation and continued at 3-day intervals until the end of the study. Group 4 served as a positive control and received DOXO treatments starting on the 10th day of the study, with 7-day intervals between doses. Group 5 received both the drug candidate and DOXO, while Group 6 was treated with DMSO. On the 39th day of the study, all mice were euthanized, and samples were collected for histopathological examination. The most pronounced tumor size and metastases were observed in Group 1. Decreased tumor sizes and metastases were observed in Groups 2 and 3. Metastases and tumor masses were found to be higher and larger in Group 3 compared to Group 2. Tumor size and metastases were reduced in Group 4. Group 5 showed increased tumor size and metastases. No therapeutic effect of DMSO was observed. The findings of this study demonstrated that the drug candidate molecule decreased tumor development in the mammary cancer model induced with 4T1 cells, particularly when treatment is initiated early. There was no observed therapeutic effect in combination with DOXO.

Keywords: 4T1, Breast cancer model, treatment.

Ratlarda Deneysel Olarak Oluşturulan Diyabetik Nefropatide Morin Hidratın Koruyucu ve Destekleyici Etkilerinin Araştırılması

Serkan YILDIRIM[1], Esra DERELİ[1], Hüseyin Eren YILDIRIM[1], Emin ŞENGÜL[2], Yavuz Selim SAĞLAM[1], Merve BOLAT[2], Metin KİLİÇLİOĞLU[1], İsmail BOLAT[1]

[1]Atatürk Üniversitesi, Veteriner Fakültesi, Patoloji Anabilim Dalı, Erzurum, Türkiye
[2]Atatürk Üniversitesi, Veteriner Fakültesi, Fizyoloji Anabilim Dalı, Erzurum, Türkiye

Diyabetes Mellitus (DM) insülin salgılanmasının tam veya kısmi eksikliğinden ya da salgılanan insülinin hedef dokudaki etkilerindeki azalmadan kaynaklanan kronik bir metabolizma hastalığıdır. DM kan şeker düzeyinin aşırı derecede yükselmesiyle karakterize, nefropati, retinopati, periferik nöropati, kardiyomyopati gibi birçok sistemi etkileyen komplikasyonlara neden olduğu bilinmektedir. Bu komplikasyonlar arasında önemli yer tutan nefropati, gelişmiş ülkelerde en yaygın böbrek yetmezliği sebebi olduğu bildirilmiştir. DM'nin yaygın olması ve ciddi komplikasyonlar geliştirmesi sebebiyle hastalık hakkında birçok bilimsel çalışma yapılmasına rağmen nefropatinin etkin bir tedavisi henüz bulunamamıştır. Bu amaçla son yıllarda diyabete bağlı komplikasyonları engellemek için birçok bitki ekstraktı etken madde ve antioksidan maddelerin kullanıldığı çalışmalar mevcuttur. Fakat morin hidratın antiinflamatuar, antimikrobiyal, nöroprotektif, kardioparotektif, hepatoprotektif, nefroprotektif, gastroprotektif, antikanser, antiartritik ve antioksidan etkilerinin olduğu bilinmesine rağmen diabetik nefropatiye karşı tedavi edici etkisinin araştırıldığı çalışmaya rastlanılmamıştır. Bu nedenle DM'ye bağlı nefrotoksisite üzerine morin hidratın koruyucu ve destekleyici etkisinin araştırılması amaçlanmaktadır. Bu amaçla, Kontrol, Diyabet, Diyabet+Metformin, Diyabet +Metformin+MH100, Diyabet+MN100 ve MH100 olmak üzere çalışma grupları oluşturuldu. Çalışmanın 28. gününde tüm ratlar genel anestezi altında servikal dislokasyon ile sakrifiye edildi. Alınan doku örneklerinde biyokimyasal, histopatolojik ve immünohistokimyasal incelemeler yapıldı. Serum örneklerinde BUN, Üre, Kreatinin, MDA, SOD, CAT, GSH ve GPx düzeyleri belirlendi. Diyabetli grupta, histopatolojik olarak tubul epitellerinde dejenerasyon ve nekroz, glomeruluslarda atrofi, immünohistokimyasal incelemelerde Kim-1 ve 8-OHdG ekspresyon düzeylerinin arttığı, Aquaporin ekspresyonunun da azaldığı belirlendi. Serum örnekleri toksisite belirteçlerinde artış gözlenirken antioksidan seviyelerinde azalma saptandı. Tedavi gruplarında ise bu bulguların normal seviyelere yaklaştığı gözlendi. Sonuç olarak, morin hidratın diyabete bağlı oluşan nefrotoksisiteye karşı koruyucu ve destekleyici etkisinin olduğu ortaya konuldu.

Anahtar kelimeler: Diabetes mellitus, Histopatoloji, İmmünohistokimya, Morin hidrat, Nefropati.

Investigation of the Protective and Supportive Effects of Morin Hydrate in Experimentally Caused Diabetic Nephropathy in Rats

Serkan YILDIRIM[1], Esra DERELİ[1], Hüseyin Eren YILDIRIM[1], Yavuz Selim SAĞLAM[1], Emin ŞENGÜL[2], Merve BOLAT[2], Metin KİLİÇLİOĞLU[1], İsmail BOLAT[1]

[1]Department of Pathology, Faculty of Veterinary Medicine, Atatürk University, Erzurum, Turkey

[2]Department of Physiology, Faculty of Veterinary Medicine, Atatürk University, Erzurum, Turkey

Diabetes Mellitus (DM) is a chronic metabolic disease caused by a complete or partial deficiency of insulin secretion or a decrease in the effects of secreted insulin on the target tissue. It is known that DM causes complications that affect many systems such as nephropathy, retinopathy, peripheral neuropathy, and cardiomyopathy, which is characterized by excessively elevated blood sugar levels. Nephropathy, which has an important place among these complications, has been reported to be the most common cause of kidney failure in developed countries. Due to the prevalence of DM and the development of serious complications, although many scientific studies have been conducted on the disease, an effective treatment for nephropathy has not yet been found. For this purpose, in recent years, there are studies in which many plant extracts, active substances, and antioxidant substances are used to prevent diabetes-related complications. However, although morin hydrate is known to have anti-inflammatory, antimicrobial, neuroprotective, cardioparoprotective, hepatoprotective, nephroprotective, gastroprotective, anticancer, antiarthritic, and antioxidant effects, no study investigating its therapeutic effect against diabetic nephropathy has been found. Therefore, it is aimed to investigate the protective and supportive effects of morin hydrate on DM-induced nephrotoxicity. For this purpose, study groups were formed as Control, Diabetes, Diabetes+Metformin, Diabetes +Metformin+MH100, Diabetes+MN100, and MH100. On the 28th day of the study, all rats were sacrificed by cervical dislocation under general anesthesia. Biochemical, histopathological, and immunohistochemical analyzes were performed on the tissue samples taken. BUN, Urea, Creatinine, MDA, SOD, CAT, GSH, and GPx levels were determined in serum samples. In the diabetic group, histopathologically, degeneration and necrosis of the tubular epithelium, atrophy of the glomerulus, and immunohistochemical examinations revealed increased expression levels of Kim-1 and 8-OHdG, and decreased expression of Aquaporin. Serum samples showed an increase in toxicity markers and a decrease in antioxidant levels. It was observed that these findings approached normal levels in the treatment groups. As a result, it was revealed that morin hydrate has a protective and supportive effect against diabetes-induced nephrotoxicity.

Keywords: Diabetes mellitus, Histopathology, Immunohistochemistry, Morin hydrate, Nephropathy.

Ratlarda Deneysel Oluşturulan Diyabetik Kardiomyopatiye Karşı Zingeronun Koruyucu Etkilerinin Araştırılması

Emine KAPLAN[1], Yavuz Selim SAĞLAM[1], Serkan YILDIRIM[1], Emin ŞENGÜL[2],

[1]Atatürk Üniversitesi, Veteriner Fakültesi, Patoloji Anabilim Dalı, Erzurum, TÜRKİYE
[2]Atatürk Üniversitesi, Veteriner Fakültesi, Fizyoloji Anabilim Dalı, Erzurum, TÜRKİYE

Dünya Sağlık Örgütünün tahminlerine göre dünyada 2014 yılında 422 milyon diyabetli insanın yaşadığı, 2019 yılında doğrudan diyabet sebebiyle 1.5 milyon insanın öldüğü bildirilmiştir. Diabetes mellitus (DM); karbonhidrat, yağ ve protein metabolizmalarında bozukluklara ve bunlar ile birlikte, nöropati, retinopati, nefropati, periferik damar hastalığı, koroner arter hastalığı ve aterosklerozis gibi çok ciddi sağlık sorunlarına neden olabilmektedir. Diyabetik kardiyomyopatiler, diyabetli hastaların yaklaşık %40' ını etkileyen en yaygın kronik komplikasyonlardan biridir. Zingeron, güçlü anti-inflamatuar, anti-diyabetik, anti-lipofilik, antidiyareik, anti-spazmodik özelliği ile oksidatif stresi ve yaşlanmayı baskıladığı, bunun yanı sıra anti-apoptotik ve radyoprotektif etkilerinin olduğu da bildirilmiştir. Bu çalışmada amacımız, diybetes mellitus'a bağlı kardiyomyopatiye karşı zingeronun tedavi edici etkisinin histopatolojik, immunohistokimyasal ve ELISA yöntemleriyle belirlenmesi amaçlanmaktadır. Bu amaçla çalışmada, 220-250 g ağırlığında 60 adet dişi erişkin Sprague-Dawley cinsi rat kullanıldı. Ratlar rastgele Kontrol, Diyabet, Diyabet+Metformin ve Diyabet+Zingeron100, Diyabet+Zingeron200 ve Zingeron200 olmak üzere 6 gruba ayrıldı. Kalp dokuları ve kan örnekleri alınarak, biyokimyasal, histopatolojik ve immunhistokimyasal incelemeleri yapıldı. Serum örneklerinde SOD, GSH, MDA, CK, CK-MB ve CAT düzeyleri belirlendi. Diyabetli grupta, histopatolojik incelemelerde; miyokarta nekrotik dejeneratif değişlikler, immunhistokimyasal incelemelerde; Tropanonin-I, 8-OHdG ve Caspase 3 ekspresyonlarının arttığı gözlendi. Serum örneklerinde kardiak enzimlerin arttığı, antioksidan seviyelerinin düştüğü gözlendi. Tedavi gruplarında ise bu bulguların normal düzeylere yaklaştığı tespit edildi. Sonuç olarak, diyabetik kardiyotoksisiteye karşı zigeronun koruyucu etkisinin olduğu saptanmıştır.

Anahtar Kelimeler: Diabetes mellitus, Histopatoloji, İmmünohistokimya, Kardiyotoksisite, Zingeron

Investigation of the Protective Effects of Zingerone Against Experimentally Generated Diabetic Cardiomyopathy in Rats

Emine KAPLAN[1], Yavuz Selim SAĞLAM[1], Serkan YILDIRIM[1], Emin ŞENGÜL[2],

[1]Department of Pathology, Faculty of Veterinary Medicine, Atatürk University, Erzurum, Turkey

[2]Department of Physiology, Faculty of Veterinary Medicine, Atatürk University, Erzurum, Turkey

According to the World Health Organization's estimates, in 2014, 422 million people were living with diabetes worldwide, and in 2019, 1.5 million people died directly due to diabetes-related causes. Diabetes mellitus (DM) can lead to disturbances in carbohydrate, fat, and protein metabolism, along with serious health problems such as neuropathy, retinopathy, nephropathy, peripheral vascular disease, coronary artery disease, and atherosclerosis. Diabetic cardiomyopathies are one of the most common chronic complications, affecting approximately 40% of diabetic patients. Zingerone has been reported to have strong anti-inflammatory, anti-diabetic, anti-lipophilic, antidiarrheal, and antispasmodic properties, and it can suppress oxidative stress and aging. Additionally, it has anti-apoptotic and radioprotective effects. This study aims to determine the therapeutic effect of zingerone against diabetic cardiomyopathy using histopathological, immunohistochemical, and ELISA methods. For this purpose, 60 female adult Sprague-Dawley rats weighing 220-250 grams were used. The rats were randomly divided into 6 groups: Control, Diabetes, Diabetes+Metformin, Diabetes+Zingerone100, Diabetes+Zingerone200, and Zingerone200. Heart tissues and blood samples were collected for biochemical, histopathological, and immunohistochemical examinations. Serum samples were used to determine the levels of SOD, GSH, MDA, CK, CK-MB, and CAT. In the diabetic group, histopathological examinations revealed necrotic degenerative changes in the myocardium, and immunohistochemical analyses showed increased expression of Troponin-I, 8-OHdG, and Caspase 3. Serum samples indicated elevated levels of cardiac enzymes and decreased antioxidant levels. However, in the treatment groups, these findings were found to approach normal levels. In conclusion, it was determined that zingerone protects against diabetic cardiotoxicity.

Keywords: Diabetes mellitus, Cardiotoxicity, Histopathology, Immunohistochemistry, Zingerone.

Pulmoner Adenomatozis Enfeksiyonlarının Akciğer Dokularında İnflamasyon, Oksidatif DNA Hasarı ve Apoptozis Üzerine Etkilerinin Araştırılması

İsmail BOLAT[1], Metin KİLİÇLİOĞLU[1], Serkan YILDIRIM[1], Yavuz Selim SAĞLAM[1], Selim ÇOMAKLI[1], Esra DERELİ[1]

[1]Atatürk Üniversitesi, Veteriner Fakültesi, Patoloji Anabilim Dalı, Erzurum, TÜRKİYE
[2]Atatürk Üniversitesi, Veteriner Fakültesi, Fizyoloji Anabilim Dalı, Erzurum, TÜRKİYE

Pulmoner Adenomatozis (PA) dünyada ve ülkemizde koyunlarda oldukça yaygın olarak görülen solunum sistemini etkileyen bulaşıcı bir hastalıktır. PA enfeksiyonunda inkübasyon periyodu ortalama 2 yıl kadardır. Bu sebeple hastalık özellikle 2 yaşından büyük ergin koyunlarda gözlenmektedir. Hastalık etkenleri koyunlarda akciğer dokusuna yerleşerek enfeksiyon oluştururlar. Hastalıkta bulaşmada yine solunum yolu ile oluşmaktadır. Hastalığın tanısı klinik, makroskobik ve histopatolojik olarak ortaya konulabilmektedir. Akciğer adenokarsinomnu olarakm bilkinen buy hastalığın patogenezi hakkında çok az çalışmaya rastlanmıştır. Bu amaçla, 10 adet poulmoner ademnomatozis tespit edilmiş, 10 adet de sağlıklı koyun akciğer dokusu alınarak histopatolojik ve immunohistokimyasal yöntemlerle incelenmiştir. Yapılan makroskobik ve histopatolojik incelemelerde, 8 adet örnekte şiddetli, 2 örnekte ise hafif düzeyde adenokarsinomlara rastlanıldı. Histopatololojik olarak; akciğer dokularında farklı boyutlarda tümöral odaklara rastlanıldı. Bronşiol ve alveol epitel hücrelerinin asiner ve neoplastik yapıda olduğu görüldü. Neoplastik hücrelerin kuboidal ve kolumnar hücrelerden oluştuğu tespit edildi. Bronşiollerin etrafında fibromuskuler hipertrofi ve mononükleer hücre infiltrasyonları saptandı. Alveol lümenlerinde ve interalveoler bölgelerde yaygın alveoler makrofajlar ile yer yer nötrofil lökosit hücre infiltrasyonları tespit edildi. İmmunohistokimyasal incelemelerde; adenokarsinomun yoğun olduğu olgularda şiddetli düzeyde Tnf-α, IL1-β, 8-OHdG, BAX ve Caspase 3 ekspresyonları ve gözlenirken, hafif olgularda ekspresyon seviyelerinin daha az olduğu gözlendi. Yine kontrol ve enfekte akciğer dokularında negatif Bcl-2 ekspresyonları saptandı. Sonuç olarak, PA vakalarında şiddete bağlı olarak artan apoptozisi akciğer dokularında oluşan inflamasyon ve oksidatif DNA hasarın tetiklediği düşünülmektedir.

Anahtar Kelimeler: Adenokarsinom, Akciğer, Histopatoloji, İmmünohistokimya, Koyun.

Investigation of the Effects of Pulmonary Adenomatosis Infections on Inflammation, Oxidative DNA Damage, and Apoptosis in Lung Tissues

İsmail BOLAT[1], Metin KİLİÇLİOĞLU[1], Serkan YILDIRIM[1], Yavuz Selim SAĞLAM[1], Selim ÇOMAKLI[1], Esra DERELİ[1]

[1]Department of Pathology, Faculty of Veterinary Medicine, Atatürk University, Erzurum, Turkey
[2]Department of Physiology, Faculty of Veterinary Medicine, Atatürk University, Erzurum, Turkey

Pulmonary Adenomatozis (PA) is a contagious disease that affects the respiratory system and is commonly seen in sheep both worldwide and in our country. The incubation period of PA infection is approximately 2 years. Therefore, the disease is particularly observed in adult sheep over 2 years of age. The pathogens of the disease settle in the lung tissue of sheep and cause infection. Transmission of the disease occurs through the respiratory. The diagnosis of the disease can be established through clinical examination, macroscopic evaluation, and histopathological analysis. There have been few studies regarding the pathogenesis of this disease, known as pulmonary adenocarcinoma. To this end, 10 cases of pulmonary adenomatosis were identified, and 10 samples of healthy sheep lung tissue were collected and examined using histopathological and immunohistochemical methods. In the macroscopic and histopathological examinations, severe adenocarcinoma was observed in 8 of the samples, and mild adenocarcinoma was observed in 2 of the samples. Histopathologically, tumor foci of different sizes were observed in the lung tissue. It was observed that bronchiole and alveolar epithelial cells were acinar and neoplastic. It was determined that neoplastic cells consisted of cuboidal and columnar cells. Fibromuscular hypertrophy and mononuclear cell infiltrations were detected around the bronchiole. Diffuse alveolar macrophages in alveolar lumens and interalveolar regions and local neutrophil leukocyte cell infiltrates were detected. In immunohistochemical examinations; Tnf-α, IL1-β, 8-OHdG, BAX, and Caspase 3 expressions were observed at severe levels As a result, it is thought that increased apoptosis in lung tissues in PA cases is triggered by inflammation and oxidative DNA damage in lung tissues. cases with dense adenocarcinoma, while expression levels were lower in mild cases. Again, negative Bcl-2 expressions were detected in the control and infected lung tissues.

Keywords: Adenocarcinoma, Histopathology, Immunohistochemistry, Lung, Sheep.

Nonefüziv Feline İnfeksiyöz Peritonitis: Paralizli kedilerde omurilik lezyonları

Arda Selin TUNÇ[1], Sevil ATALAY VURAL[1]

[1]Ankara Üniversitesi, Veteriner Fakültesi, Patoloji Ana Bilim Dalı, Ankara, TÜRKİYE

Feline İnfeksiyöz Peritonitis (FIP), kedilerde Coronaviridae ailesinin Alphacoronavirus genusundan olan Coronavirus (FCoV) tarafından oluşturulan, sporadik, ölümcül bir hastalıktır. FIP, en çok 3 yaşın altındaki ve özellikle 4 ila 16 aylık kediler arasında yaygındır. FIP'in klinik formu iki şekilde ortaya çıkmaktadır; efüziv (ıslak) form ve nonefüziv (kuru) form. Bu çalışmanın amacı, FIP'in nonefüziv formunda omuriliğin mikroskobik bulgularını ayrıntılı olarak incelemektir. Tüm beyin ve omurilik %10 nötr tamponlu formalinde tesit edildi, kesildi, hematoksilen ve eozin ile boyandı ve ışık mikroskobu ile değerlendirildi. Ayrıca kesitler, immunohistokimyasal olarak, Avidin Biotin Kompleksi-Peroksidaz/ABC-P tekniği ile primer antikor (FIPV3-70) kullanılarak boyandı. Omurilikte, leptomeninksler yaygın olarak ödem ve orta derecede ağırlıklı olarak plazma hücreleri, lenfositler ve makrofajlarla genişlemişti. Peri/ganglionöritis ve perivasküler hücre infiltrasyonları bu menengitis bulgularına eşlik ediyordu. Ayrıca, immünohistokimyasal boyamalarda makrofajlarda güçlü intrasitoplazmik viral immünreaktivite saptandı. Noneffuziv FIP'in antemortem tanısı zor olabilir ve her zaman belirli bir klinik bulgu göstermeyebilir. Bu yüzden bir kedi açıklanamayan paralizle başvurduğunda, tanısal bir dışlama olarak her zaman dikkat edilmelidir.

Anahtar kelimeler: Feline İnfeksiyöz Peritonitis (FIP), Kedi, Medulla spinalis

Non-effusive Feline Infectious Peritonitis: Spinal cord lesions in paralyzed cats

Arda Selin TUNÇ[1], Sevil ATALAY VURAL[1]

Department of Pathology, Faculty of Veterinary Medicine, Ankara University, Ankara, Turkey

Feline Infectious Peritonitis (FIP) is a sporadic, fatal disease caused by Coronavirus (FCoV), from Alphacoronavirus genus of the Coronaviridae family in cats. FIP is most prevalent among cats <3 years of age and especially from 4 to 16 months of age. The clinical form of FIP occurs in two ways; effusive (wet) form and non-effusive (dry) form. The aim of this study is to examine in detail the microscopic findings of the spinal cord in the non-effusive form of FIP. The entire brain and spinal cord were fixed in 10% neutral buffered formalin, were cut, stained with hematoxylin and eosin, and evaluated by light microscopy. In addition, these sections were stained immunohistochemically using primary antibody (FIPV3-70) with Avidin Biotin Complex-Peroxidase/ABC-P technique. In the spinal cords, the leptomeninges were diffusely expanded by edema and moderate numbers of predominantly plasma cells, macrophages and lymphocytes. Peri/ganglioneuritis and perivascular cell infiltrations were accompanied with these meningitis findings. However, in immunohistochemical staining, strong intracytoplasmic viral immunoreactivities were detected in macrophages. The antemortem diagnosis of noneffusive FIP form may be difficult. The noneffusive FIP may not always show a specific and clear clinical sign. Therefore, noneffusive FIP should all the time be noted as a diagnostic rule-out when a cat presented with unexplained paralysis.

Keywords: Cat, Feline Infectious Peritonitis (FIP), spinal cord.

Mandalardaki Bazı Viral Ajanların Histopatolojik Olarak Araştırılması

Özgür KANAT[1]

[1] Necmettin Erbakan Üniversitesi, Veteriner Fakültesi, Patoloji Anabilim Dalı, Konya, Türkiye.

Sığır viral enfeksiyonları, önemli ekonomik kayıplara neden olmakta ve hayvan sağlığı ve refahı için tehdit oluşturmaktadır. Sığırların yanı sıra mandaları da etkileyen en önemli viral patojenler arasında bovine viral diarrhea virus (BVDV), bovine herpesvirus-1 (BoHV-1), bovine herpesvirus-4 (BoHV-4), bovine parainfluenza virus type 3 (BPIV3) ve bovine respiratory syncytial virusu (BRSV), respiratorik, gastrointestinal ve reprodüktif bozukluklarına neden olmaktadır. Mandalarda da enfeksiyonlara yol açan bu viral ajanların başlıca akciğer dokularındaki varlığı ve yaygınlığının histopatolojik olarak araştırılması amaçlanmıştır. Araştırmada, 26 adet mezbahaneden kesilen mandadan akciğer, karaciğer, dalak ve böbrek doku örnekleri toplandı. Doku örneklerinden kesitler alınarak, hemotoksilen-eozin ve özellikle akciğer dokuları immunohistokimyasal olarak boyandı. PCR tekniği ile de araştırıldı. Amfizem, hiperemi, intersitisyel pnömoni, pnömositlerde marjinal hiperkromazi ve kırıntılar halinde intranükleer ve intrasitoplazmik inklüzyon cisimcikleri görüldü. Karaciğerde hiperemi, dejenerasyon ve nekroz, multifokal hepatitis, dalakta lenfoid folliküllerde azalma, böbreklerde dejenerasyon, intersitisyel nefritis ve hiyalin silindirleri gözlendi. İmmunohistokimyasal incelemede BVDV, BoHV-1, BoHV-4, BPIV-3 ve BRSV pozitif reaksiyon gösterdi. Bilgilerimize göre mandalarda patolojik bulguların değerlendirildiği çalışmalara rastlanılamamıştır. Bu çalışma viral enfeksiyonlar açısından ülkemizde mandalarda gerçekleştirilen sınırlı sayıdaki araştırmadan biri olma özelliği taşımaktadır.

Anahtar kelimeler: Enfeksiyon, Histopatoloji, İmmunohistokimya, Manda, Viral ajanlar

Histopathological Investigation of Some Viral Agents in Buffaloes

Özgür KANAT[1]

[1]Necmettin Erbakan University, Faculty of Veterinary Medicine, Department of Pathology, Konya, Türkiye.

Bovine viral infections result in large economic losses and endanger animal health and welfare. Among the most important viral pathogens affecting buffalo as well as cattle, bovine viral diarrhea virus (BVDV), bovine herpesvirus-1 (BoHV-1), bovine herpesvirus-4 (BoHV-4), bovine parainfluenza virus type 3 (BPIV3), and bovine respiratory syncytial virus (BRSV) cause respiratory, gastrointestinal, and reproductive disorders. The aim of this study was to investigate the presence and prevalence of these viral agents, which cause infections in buffaloes, mainly in lung tissues histopathologically. Whole blood, serum, nasal swap, lung, liver, spleen, and kidney tissue samples were taken from 26 slaughtered buffaloes for the investigation. Takening sections from tissue samples, and lung tissues in particular were stained immunohistochemically with hematoxylin-eosin. Tissues were also investigated by PCR technique. Emphysema, hyperemia, interstitial pneumonia, marginal hyperchromasia in pneumocytes, and intranuclear and intracytoplasmic inclusion bodies as crumbs were seen. Hyperemia, degeneration, and necrosis in the liver, multifocal hepatitis, a decrease in lymphoid follicles in the spleen, degeneration in the kidneys, interstitial nephritis, and hyaline cylinders were observed. In the immunohistochemical examination, BVDV, BoHV-1, BoHV-4, BPIV-3, and BRSV showed positive reactions. According to our knowledge, we could not find any studies evaluating pathological findings in buffaloes. In terms of viral infections, this study is one of only a few that have been undertaken on buffaloes in our nation.

Keywords: Buffalo, Histopathology, Immunohistochemistry, Infection, Viral agents.

8.5 AYLIK BİR KEDİDE AKCİĞER TÜBERKÜLOZU OLGUSU

Canset ÖZDEN [1,2], Erdinç GÜNER[3], Mehmet KARABOĞA[2]

1. Trivet Pet Hospital Uzman Veteriner Hekimi, Bodrum/Muğla

2. Adnan Menderes Üniversitesi Sağlık Bilimleri Enstitüsü Patoloji Anabilim Dalı Doktora Öğrencisi, Aydın

3. İzmir Bornova Veteriner Kontrol Enstitüsü Müdürlüğü Patoloji Laboratuvarı, Bornova/İzmir

Tüberküloz, omurgalı hayvanlarda solunum sistemi olmak üzere tüm vücudu tutabilen bir hastalıktır ve mycobacterium cinsi bakteriler neden olmaktadır. Tüberküloz basili vücuda inhalasyon, sindirim veya deri yoluyla girip kan veya lenfatik dolaşım yoluyla yayılır. Bu çalışmanın materyalini hastanemize 2 aydır devam eden ateş şikayetiyle gelen dişi, scottish fold ırkı, 8.5 aylık kedi oluşturdu. Hastanın hemogramında nötrofilik lökositoz, akciğer röntgeninde hiperekoik alanlar saptandı. 18.gününde idrar yapamama şikayeti ile başvuran hastanın ultrasonografisinde idrar kesesi rüptürü görülmesi üzerine acil operasyon kararı alındı. Operasyon sırasında idrar kesesi anteriorunda kazeifiye apse saptandı. Apse materyalinden alınan ince iğne aspirasyon biyopsi örneği giemsa boyası ile boyandı. Örneğin mikroskobik incelemesinde granülomatöz yangı hücreleri içerisinde boya almamış basil örnekleri görüldü. Operasyonunun sonlarına doğru ölen hastaya nekropsi yapıldı. Tüberküloz şüphesi olması ve akciğerde multifokal lezyonlar saptanması üzerine, sahibinin izniyle apse ve akciğer lobları histopatolojik inceleme ve Ehrlich-Ziehl-Neelsen (EZN) boyama için alındı.Histopatolojik incelemede kazeifiye granülom, EZN boyamada ise EZN pozitif bakterilerin görülmesi üzerine mevcut örnekler Mycobacterium spp. yönünden pozitif olarak değerlendirildi. Sonuç olarak kedilerde sebebi bilinmeyen ateş olgularında Tüberküloz göz önünde bulundurulmalıdır.

Anahtar Sözcükler: Kedi, Tüberküloz

A CASE OF PULMONARY TUBERCULOSIS IN AN 8.5-MONTH-OLD CAT

Canset ÖZDEN [1, 2], Erdinç GÜNER[3], Mehmet KARABOĞA[2]

1. Trivet Pet Hospital Specialist Veterinarian, Bodrum/Muğla

2. Adnan Menderes University, Institute of Health Sciences, Department of Pathology, PhD Student, Aydın

3. Izmir Bornova Veterinary Control Institute Directorate Pathology Laboratory, Bornova/Izmir

Tuberculosis is a disease that can affect the entire body, including the respiratory system, in vertebrates and is caused by bacteria of the genus mycobacterium. The material of this study consisted of a female, scottish fold, 8.5 months old cat who came to our hospital with fever for 2 months. Neutrophilic leukocytosis was detected in hemogram and hyperechoic areas were detected in chest x-ray. On the 18th day, the patient presented with the complaint of inability to urinate. Urinary bladder rupture was observed on ultrasonography and an emergency operation was decided. During the operation, caseating abscess was found anterior to the urinary bladder. Fine needle aspiration biopsy specimen obtained from the abscess material was stained with giemsa stain. Microscopic examination of the specimen revealed unstained bacilli within granulomatous inflammatory cells. The patient died towards the end of the operation and necropsy was performed. Since tuberculosis was suspected and multifocal lesions were found in the lung, the abscess and lung lobes were taken for histopathologic examination and Ehrlich-Ziehl-Neelsen (EZN) staining with the permission of the owner. Caseating granuloma was observed on histopathologic examination and EZN positive bacteria were observed on EZN staining, and the samples were evaluated as positive for

Keywords: Cat, Tuberculosis

Bir Kedide Mikst Solid Hepatoselüler ve Kolanjiyoselüler Karsinom Olgusu

Muhammed Taha KAYA[1], Uğur Utku ÜNGÜDEN[1], Nilüfer KURUCA[1], Fatma Betül AKÇA[1], Sinem İNAL[1], Efe KARACA[1], M.Yavuz GÜLBAHAR[1]

[1]Ondokuz Mayıs Üniversitesi Veteriner Fakültesi, Patoloji Anabilim Dalı, Samsun

Bu çalışmada, 6 yaşlı, erkek melez bir kedinin karaciğerindeki tümöral oluşuma ait biyopsi örneği histopatolojik ve immunohistokimyasal olarak incelendi. Tümör dokusunun iki farklı paternde oluştuğu görüldü. Tümör dokusuna hakim olarak hepatositlere benzeyen, granüler asidofilik sitoplazması olan ve tek veya bazen çift, yuvarlak çekirdekleri içerisinde iri merkezi yerleşimli çekirdekçiği olan neoplastik hücreler dikkati çekti. Sinuzoidal yapılar bulunmamakla beraber, bu hücre gruplarının çoğunlukla solid diffuz yapıların yanı sıra yer yer kordonlar oluşturdukları görüldü. Bu hücre grupları içerisinde dağılmış halde ve çoğunlukla fibröz stromaya gömülü şekilde, yuvarlak-oval veya hiperkromatik çekirdeği ve belirgin çekirdekçiği olan hücrelerin safra kanallarını andıran, çok sayıda düzensiz ve irili ufaklı duktular yapılar oluşturdukları dikkati çekti. Pan-sitokeratin için yapılan immunohistokimyasal boyamalarda, hepatositlere benzeyen neoplastik hücrelerin negatif immunoreaksiyon göstermesine karşın, duktular yapıları oluşturan neoplastik hücrelerin pozitif immunoreaksiyon verdiği saptandı. Sonuçta histopatolojik ve İHC boyamalar ışığında tümörün kedide ender rastlanan kombine (mikst) hepatoselüler ve kolanjiyoselüler karsinom olgusu olduğu saptandı.

Anahtar Kelimeler: Hepatoselüler karsinom, kedi, kolanjioselüler karsinom, tümör

A Case of Mixed Solid Hepatocellular and Cholangiocellular Carcinoma in a Cat

Muhammed Taha KAYA[1], Uğur Utku ÜNGÜDEN[1], Nilüfer KURUCA[1], Fatma Betül AKÇA[1], Sinem İNAL[1], Efe KARACA[1], M.Yavuz GÜLBAHAR[1]

[1]Department of Pathology, Faculty of Veterinary Medicine, Ondokuz Mayıs University, Samsun

In this study, a biopsy specimen from the tumoral mass in the liver of a 6-year-old male cross-bred cat was examined histopathologically and immunohistochemically. It was observed that the tumor tissue was formed in two different patterns. The tumor tissue was dominated by neoplastic cells resembling hepatocytes with granular acidophilic cytoplasm and single or sometimes double, round nuclei with large centrally located nucleoli. Although sinusoidal structures were absent, these cell groups were observed to form mostly solid diffuse structures as well as cords. Scattered within these cell groups and mostly embedded in the fibrous stroma, cells with round-oval or hyperchromatic nuclei and prominent nucleoli formed numerous irregular and large and small ductular structures resembling bile ducts. Immunohistochemical staining for pan-cytokeratin revealed that neoplastic cells resembling hepatocytes showed negative immunoreaction, whereas neoplastic cells forming ductular structures showed positive immunoreaction. In conclusion, in the light of histopathological and IHC staining, the tumor was found to be a rare case of combined (mixed) hepatocellular and cholangiocellular carcinoma in the cat.

Keywords: Cat, cholangiocellular carcinoma, hepatocellular carcinoma, tumor

POSTER BİLDİRİLER

POSTER PRESENTATION

Gaziantep İli Ve İlçelerinde Yetiştirilen Koyun, Keçi Ve Sığırlarda Tespit Edilen Enfeksiyöz Hastalıkların Bakteriyel, Viral, Paraziter Yaygınlığının Retrospektif Olarak Araştırılması

Muhammed Hakan ÜZÜMCÜ[1], Prof. Dr. Mehmet ÇİTİL [1]

[1]Erciyes Üniversitesi, Veteriner Fakültesi, İç Hastalıkları Anabilim Dalı, Kayseri, Türkiye

İnsanlarda görülen hastalıkların %60'ı hayvansal kökenlidir. Hayvanlardan insanlara bulaşan ve tehdit oluşturan bu hastalıklar hayvanlarda ve insanlarda ortak semptomlarla kendini gösterebilmektedir. Günümüzde Tarım ve Orman Bakanlığı Zoonotik ve Vektörel Hastalıklar Daire Başkanlığı tarafından yürütülen takip ve mücadele çalışmaları, özellikle veteriner hekimlerin zoonotik hastalıkları teşhis ve tedavi konusundaki önemli katkılarıyla sürmektedir. Hayvan kaynaklı zoonoz hastalıklar yaşamımızın ayrılmaz bir parçası olmasının yanısıra mesleki olarak ta önem arz etmektedir. Türkiye genelinde il, ilçe ve köy bazında hastalık araştırması ve takibi Türkvet veri sisteminde kayıtlı veriler kullanılarak yapılabilmektedir. Bu verilerin kullanılması ile etkenlerin görülme sıklığı ve sınıflandırılması yapılarak, çeşitli hastalıklara karşı bir eylem planı oluşturulabilmektedir. Bu çalışmanın materyali de Gaziantep İl Tarım ve Orman Müdürlüğü (9 ilçe müdürlüğü) personelleri tarafından son 7 (yedi) yıl içerisinde yapılan en az 4-5 (dört-beş) milyon sağlık taramasının sonucunda oluşan ve hayvan sahipleri tarafından yapılan ihbarlar üzerine ruminant ve carnivor türlerinden alınan 4062 adet numunenin (ELISA, Real Time PCR, API ve VITEK II sistemle identifikasyon, Giemsa boyama Mikroskobik Muayene, nekroskobik tanı, vb.) gibi uygun analiz metodları ile Adana Veteriner Kontrol Enstitüsü ve Ankara Şap Enstitüsü'nün analiz sonuçları derlenerek hazırlanmıştır. Bu hastalıklar arasında zoonotik nitelik taşıyan bakteriyel (brucella, şarbon, paratüberküloz gibi), viral (kuduz, şap gibi) ve paraziter (kene gibi) hastalıklar bulunmaktadır. Aynı zamanda zoonoz olmayan fakat bölgemizde görülen diğer hastalıklar da araştırma kapsamında değerlendirilmiştir. Sonuç olarak son 7 yılın verileri incelenmiş 4062 numunenin sonuçları hesaplanarak Gaziantep merkez ve ilçelerinin bakteriyel, viral, paraziter hastalık ve görülen diğer hastalıkların oranları tespit edilmiştir. Yapılan araştırmalarda Gaziantep ilinde gözlemlediğimiz vakaların % 45'sinin viral, % 23'ünün bakteriyel, % 20'ünün de paraziter kaynaklı olduğu tespit edilmiştir. Analiz edilen verilere bakarak, 2016 yılından günümüze kadar büyükbaş brucella hastalığının hafif artış göstererek genellikle sabit seyrettiği, küçükbaş brucella hastalığının sabit seyrettiği, şap hastalığının hafif azalma gösterdiği, kuduz ve kene enfeksiyonlarının ise dağınık seyrettiği gözlenmiştir. Ayrıca şap hastalığının, %54'lük oran ile viral ve bakteriyel hastalıklar içerisinde en çok görülme oranına sahip hastalık olduğu tespit edilmiştir. Ayrıca bu çalışma ile sahada hayvan sağlığı ile uğraşan teknik personelinin bakteriyel hastalığını teşhis yüzdesi, viral ve paraziter hastalığa oranla çok daha az olduğu ortaya konulmuş olup, düzenli aşılama ve koruyucu hekimliğin bakteriyel, viral ve paraziter hastalıkların önlenmesi üzerindeki etkisi bir kez daha ispatlanmıştır.

Anahtar Kelimeler: Bakteriyel, Viral, Paraziter, Zoonoz

Retrospective Investigation of the Preference of Diseases (Bacterial, Viral, Parasiter) Detected in Sheep, Goat And Cattle Breed in Gaziantep Province and its Districts

Muhammed Hakan ÜZÜMCÜ[1], Prof. Dr. Mehmet ÇİTİL [1]

[1]Department of Veterinary Internal Diseases, Faculty of Veterinary Medicine, Erciyes University, Kayseri, Turkey

60% of human diseases are of animal origin. These diseases, which are contagious from animals to humans and they cause serious threats, can show themselves with common symptoms in animals and humans. Today, the follow-up and control studies carried out by the Department of Zoonotic and Vectorial Diseases of the Ministry of Agriculture and Forestry continue with the important contributions of veterinarians in the diagnosis and treatment of zoonotic diseases. Animal origin zoonotic diseases are important in terms of being an integral part of our lives, as well as creating occupational diseases, nutrition and economic problems. Disease research and follow-up on the basis of provinces, districts and villages throughout Turkey can be done with the using data registered in the Turkey data system. With using these datas, an action plan can be created against various diseases by making the frequency and classification of the factors. The material of this study is got from the diseases that occur as a result of at least 4-5 (four-five) million health screenings carried out over the 5 years by the personnel of Gaziantep Provincial Directorate of Agriculture and Forestry (9 district directorates) and after the notifications made by the animal owners. The analysis results of Adana Veterinary Control Institute were prepared by compiling with appropriate analysis methods such as 4062 samples (ELISA, Real Time PCR, API and VITEK II system identification, Giemsa staining Microscopic Examination, necroscopic diagnosis, etc.). Among these diseases, bacterial diseases such as brucella, anthrax, which are zoonotic; viral such as rabies, alum; There are parasitic ones such as paratuberculosis and ticks. At the same time, other diseases that are not zoonotic but seen in our region are also including in our research. Consequently, the data of the last 7 years were examined and the results of 4062 samples were calculated and the rates of bacteriological, viral, parasitic diseases and other diseases in Gaziantep center and districts were determined. Looking at the analyzed observation, it has been observed that bovine brucella growth has generally remained constant at the beginning of the mild knee, the growth of ovine brucella has remained constant, the shearing speed has decreased, and rabies and tick fractures have been observed to be dissipated from 2016 to the present. Besides, it has been determined that foot and mouth disease has the highest incidence rate among viral and bacterial diseases with a rate of 54% In addition, thanks to this research, we observed that the percentage of bacterial disease diagnosis of the technical personnel dealing with animal health in the field is much less than viral and parasitic diseases. Besides, the effect of regular vaccination and preventive medicine on the prevention of bacterial, viral and parasitic diseases has been proven once again.

Key Words: Bacterial, Viral, Parasitic, Zoonozis

Canine Transmissible Venereal Tümörde *c-myc* Geni ve *p53* Korelasyonu

Hatice ERÖKSÜZ[1], Eren ÇANKAYA[1], Burak KARABULUT[1], Şeyma KELEŞ KARAGÖZOĞLU[2], Mehmet AKSOY[3], Elif EKİNCİ[4]

[1]Fırat Üniversitesi, Veteriner Fakültesi. Patoloji Anabilim Dalı, Elazığ, TÜRKİYE
[2]Bingöl Üniversitesi, Sağlık Hizmetleri Meslek Yüksek Okulu, Bingöl, TÜRKİYE
[3]Veteriner Kontrol Enstitüsü, Elazığ, TÜRKİYE
[4]Dicle Üniversitesi, Veteriner Fakültesi, Patoloji Anabilim Dalı, Diyarbakır, TÜRKİYE

Köpeklerin bulaşıcı veneral tümörü (TVT), canlı tümör hücrelerinin nakli ile köpeklerin dış genital ve ekstragenital organlarında doğal yollarla oluşan bir tümördür. Kanserde, *c-myc* önemli onkogenlerden olup, genellikle yapısal olarak ifade edilir. Bu durumda, bazıları hücre proliferasyonunda rol alan ve kanser oluşumuna katkıda bulunan birçok genin ekspresyonunda artış meydana gelirken, tümör baskılayıcı genlerin ekspresyonunda ise düşüş gözlenmektedir. Bu nedenle MYC bağımlı tümörlerde büyüme yolakları keşfedilirken bu gen üzerindeki araştırmalar yoğunlaşmaktadır. Bu araştırma için TVT tanısı alan köpeklerden elde edilen 50 adet biyopsi materyalinden hazırlanan parafin bloklardan elde edilen kesitlerde *c-myc* onkogen genin varlığı Real Time PCR (qPCR) ve tümör supresör geni p53'ün ekspresyon düzeyi immünohistokimyasal yöntemlerle araştırılmıştır. Elde edilen sonuçlara göre *c- myc* qPCR pozitif ve progresyon aşamasındaki tüm örneklerde p53'ün immunohistokimyasal ekspresyonu arasında ters korelasyon gözlenirken, regresyon aşamasında ise p53 immun pozitiflliklerde artış tespit edildi. Sonuç olarak; bu araştırma ile apoptotik baskılama, hücre büyümesinin sürdürülmesi, neoplazinin ilerlemesi ve regresyonu süreçlerinin köpek TVT vakalarında dikkate alınmasının tedavi protokollerinin oluşturulmasında prognozun değerlendirilmesinde *c-myc* ve *p53* ün önemli biyobelirteçler olarak değrlendirilmesi gerektiğine dikkat çekilmiştir.

Anahtar Kelimeler: c-myc, p53, qPCR, TVT

Correlation of *c-myc* Gene and *p53* in Canine Transmissible Venereal Tumor

Hatice ERÖKSÜZ[1], Eren ÇANKAYA[1], Burak KARABULUT[1], Şeyma KELEŞ KARAGÖZOĞLU[2], Mehmet AKSOY[3], Elif EKİNCİ[4]

[1]Firat University Faculty of Veterinary Medicine. Department of Pathology, Elazig, Türkiye

[2]Bingol University Vocational School of Health Services, Bingol, Türkiye

[3]Veterinary Control Institute, Elazig, Türkiye

[4]Dicle University, Faculty of Veterinary Medicine, Department of Pathology, Diyarbakır, Türkiye

Transmissible venereal tumor of dogs (TVT) is a naturally occurring tumor in the external genital and extragenital organs of dogs by transplantation of living tumor cells. In cancer, *c-myc* is an important oncogene and is often constitutively expressed. In this case, there is an increase in the expression of many genes, some of which play a role in cell proliferation and contribute to cancer formation, while a decrease in the expression of tumor suppressor genes is observed. Therefore, research on this gene is intensified while discovering growth pathways in MYC-dependent tumors.For this study, the presence of *c-myc* oncogene in sections obtained from paraffin blocks prepared from 50 biopsy materials obtained from dogs diagnosed with TVT was investigated by Real Time PCR (qPCR) and the expression level of tumor suppressor gene *p53* by immunohistochemical methods.According to the results obtained, an inverse correlation was observed between the immunohistochemical expression of *p53* in all *c-myc* qPCR positive and progression stage samples, while an increase in p53 immune positivity was detected in the regression stage.In conclusion; In this study, it was pointed out that the processes of apoptotic suppression, maintenance of cell growth, progression and regression of neoplasia should be considered in canine TVT cases, and *c-myc* and *p53* should be evaluated as important biomarkers in the evaluation of prognosis in establishing treatment protocols.

Key words: TVT, p53, c-myc, qPCR

Bir Golden Retrieverda Kardiyovasküler Tutulumlu Invaziv Timoma

Arda Selin TUNÇ[1], Oya Burçin DEMİRTAŞ[1], Kamil ALPLER[1]

[1]Ankara Üniversitesi, Veteriner Fakültesi, Patoloji Ana Bilim Dalı, Ankara, TÜRKİYE

Köpeklerde nadir bir tümör olan timoma, ön mediastinumda yer alan bir neoplazmdır. 6 yaşlı, kısır erkek golden retriever, otopsi yapılmak üzere Ankara Üniversitesi Veteriner Fakültesi Patoloji Anabilim Dalı'na gönderildi. Kalpte, hem atriyum ve hem de ventriküllerin üzerindeki tüm tabakalarda ve superior aort ve vena kava üzerinde en küçüğü 5 mm ve en büyüğü 25 mm çapında çok sayıda gri-beyaz kitle dikkati çekti. Kitleler kısmen birbiriyle birleşmişti ve kesit yüzeyleri homojen beyaz-grimsi renkli bir görünüme sahipti. Kitleler %10 nötr tamponlu formalinde tespit edildi, parafine gömüldü, 5µm'de kesildi ve histopatolojik inceleme için hematoksilen-eozin ile boyandı. Ayrıca Streptavidin Biotin Complex Peroxidase (Strept ABC-P) yöntemi kullanılarak primer antikorlar - pansitokeratin, CD3, CD79a, CD45 ve CD34 ile immünohistokimyasal analizler yapıldı. Kas demetleri arasında çoğunlukla yuvarlak, küçük boyutlu, normo/hiperkromatik çekirdekli, dar ve iyi sınırlı eozinofilik sitoplazmaya sahip irili ufaklı neoplazmik lenfoid hücreler sayıca artarak solid alanlar oluşturmuştur. Çok sayıda mitotik figür tespit edildi. Bu hücreler ayrıca kalbin miyokardında, kas demetleri arasında, kalbin tüm kısımlarında, aort ve vena kava duvarında da bulunuyordu. Epitel hücrelerinin sitoplazmalarında panytokeratin ekspresyonları yüksek, T lenfositleri ve timositlerin sitoplazmalarında ise CD3 ekspresyonları pozitifti. Nadir bir tümör olan timomanın köpeklerde kardiyovasküler metastaz yaptığına dair çok fazla yayın bulunamamıştır. Bu nedenle, bu raporu değerli bir katkı olarak görüyoruz.

Anahtar kelimeler: İnvaziv, Kardiyovasküler, Köpek, Metastaz, Timoma.

Cardiovascular involvement by invasive thymoma in a golden retriever dog

Arda Selin TUNÇ[1], Oya Burçin DEMİRTAŞ[1], Kamil ALPLER[1]

[1]Department of Pathology, Faculty of Veterinary Medicine, Ankara University, Ankara, Turkey

Thymoma, an unusual canine tumor, is a neoplasm located in the anterior mediastinum. A-6-year-old male neutered Golden Retriever was referred for performing necropsy to the Department of Pathology, the Faculty of Veterinary Ankara University. In the heart, many gray-white masses, the smallest 5 mm, and the largest 25 mm in diameter were noted in all layers above both atriums and ventricles and on the superior aorta and vena cava. The masses were partly combined with each other, and their cut surfaces had a homogeneous white greyish in color appearance. Masses were fixed in 10% neutral buffered formalin, embedded in paraffin, cut at 5µm, and stained with hematoxylin-eosin for histopathological examination. In addition, immunohistochemical analyzes were done with primer antibodies - pancytokeratin, CD3, CD79a, CD45, and CD34 using Streptavidin Biotin Complex Peroxidase method. Among the muscle bundles, large and small neoplastic lymphoid cells, mostly round, with small size, normo/hyperchromatic nuclei, narrow and well-defined eosinophilic cytoplasm formed solid areas by increasing in number. Numerous mitotic figures were detected. These cells were also found in the myocardium of the heart, between the muscle bundles, in all parts of the heart, and in the aorta and vena cava wall. Pancytokeratin expressions were high positive in cytoplasms of the epithelial cells while CD3 expressions were positive in cytoplasms of T lymphocytes and thymocytes. There were not found many papers regarding the cardiovascular metastasis of the thymoma in the dogs that is an uncommon tumor. Therefore, we consider this report a worthy contribution.

Keywords: Canine, Cardiovascular, Invasive, Metastasis, Thymoma.

Bir Kedinin Kulak Kanalında Dev Hücreli Epiteloid Hemangioendotelyoma Olgusu

Zafer ÖZYILDIZ[1], Harun ÇINAR[2], Serhat ÇİMENDEROĞLU[3], Muhammed Yusuf ŞİRİN[4], Volkan İPEK[5]

[1,3,5]Mehmet Akif Ersoy Üniversitesi, Veteriner Fakültesi, Patoloji Anabilim Dalı, Burdur, TÜRKİYE
[2,4]Mehmet Akif Ersoy Üniversitesi, Veteriner Fakültesi, Cerrahi Anabilim Dalı, Burdur, TÜRKİYE

Bu olguda 10 aylık, British Shorthair ırkı, dişi bir kedinin kulak kanalında gözlenen dev hücreli epiteloid hemangioendotelyoma (EHE) olgusunun histopatolojik bulgular eşliğinde sunulması amaçlanmıştır. Kulakta tümöral kitle şüphesi ile hastanemize getirilen kedide yapılan otovideoskopik muayene neticesinde vertikal kanalın kranialinde kırmızı renkli solid bir kitle tespit edildi. Kitle otovideoskopi eşliğinde kulak kanalına aligatör ile girilerek sap kısmından eksize edildi. Bölgeye kanama kontrolü için tampon uygulaması yapıldı. Alınan kitle %10'luk formaldehit fikzasyonunun ardından rutin takip prosedürlerinden geçirilerek parafine gömüldü ve 5 µ kalınlığında kesitler alındı. İncelenen kesitlerde, benign görünümlü, gevşek bağ doku proliferasyonları arasında, kısa diziler ya da solid alanlar halinde belirgin atipiye sahip malign epiteloid endotel hücreleri ile döşeli kapillar damar yapıları görüldü. Bu yapılar arasında dağınık şekilde çok sayıda dev hücrelerinin varlığı dikkati çekti. Mitotik aktivite düşüktü. Klinik, makroskobik ve mikroskobik bulgular ışığında kitleye dev hücreli Epiteloid Hemangioendotelyoma (EHE) tanısı konuldu. EHE orta dereceli malignant vasküler bir tümördür ve insanlarda çok çekirdekli osteoklast benzeri dev hücreleri ile gözlenen nadir bir varyantı bildirilmiştir. Bu varyant insanlarda çoğunlukla boyun bölgesinde ve daha az olarak da mediastinum bölgesinde gözlenmiştir. Mevcut olguda gözlenen dev hücreleri nedeniyle vakanın insanlarda bildirilen bu varyant ile uyumlu olabileceği düşünülmüştür. Bununla birlikte yapılan literatür taramalarında daha önce kedilerde dev hücreli EHE'ye ait herhangi bir rapora rastlanılmamıştır.

Anahtar Kelimeler: Dev hücre, Epiteloid hemangioendotelyoma, Histopatoloji, Kedi, Kulak

Case of Giant Cell Epithelioid Hemangioendothelioma in the Ear Canal of a Cat

Zafer Özyıldız [1], Harun Çınar [2], Serhat Çimenderoğlu [3], Muhammed Yusuf Şirin [4], Volkan İpek [5]

[1,3,5] Burdur Mehmet Akif Ersoy University, Faculty of Veterinary Medicine, Department of Pathology

[2,4] Burdur Mehmet Akif Ersoy University, Faculty of Veterinary Medicine, Department of Surgery

The purpose of this report is to present the histopathological findings of a case of giant cell epithelioid hemangioendothelioma (EHE) observed in the ear canal of a 10-month-old British Shorthair female cat. The cat was brought to our hospital with suspicion of a tumoral mass in the ear. Upon otovideoscopic examination, a solid red mass was identified in the cranial of the vertical canal. The mass was excised from the stalk by entering the ear canal with an alligator under otovideoscopy . A tampon was applied for bleeding control in the area. Following fixation in 10% formaldehyde, the obtained mass underwent routine follow-up procedures, was embedded in paraffin, and 5 micron thick sections were obtained. Upon examination of these sections, it was noticed that the mass had a nodular structure, and there were many conspicuous epithelioid endothelial cells lined capillary vascular network and a large number of giant cells scattered among the benign-appearing granulation tissue-like loose connective tissue proliferations . In light of these findings, a diagnosis of giant cell EHE was given to the mass. EHE is a moderately malignant vascular tumor and a rare variant that has been reported in humans with multinucleated osteoclast-like giant cells. This variant has been observed predominantly in the neck region in humans, and less frequently in the mediastinum. Due to the giant cells observed in our case, it was considered that the case could be compatible with this variant reported in humans, and to the best of the authors' knowledge, giant cell EHE has not been previously reported in cats.

Keywords: Cat, ear, epitheloid hemangioendothelioma , giant cell, histopathology

Bir Tavukta Timoma Olgusu

Necati TİMURKAAN[1], Elif EKİNCİ[2], Canan AKDENİZ İNCİLİ[1], Müge ATALAY[3], Eren POLAT[4], Emel KARA[5]

[1]Fırat Üniversitesi, Veteriner Fakültesi, Patoloji Anabilim Dalı, Elazığ, TÜRKİYE
[2]Dicle Üniversitesi, Veteriner Fakültesi, Patoloji Anabilim Dalı, Diyarbakır, TÜRKİYE
[3] Elazığ Veteriner Kontrol Enstitüsü, Elazığ, TÜRKİYE
[4]Fırat Üniversitesi, Veteriner Fakültesi, Cerrahi Anabilim Dalı, Elazığ, TÜRKİYE
[5]Mustafa Kemal Üniversitesi, Veteriner Fakültesi, Patoloji Anabilim Dalı, Hatay, TÜRKİYE

Timoma, timusun epitel hücrelerinden köken alan, kanatlı hayvanlarda nadiren bildirilen ve yavaş büyüyün bir tümördür. Bu çalışma 1 yaşında, Welsummer ırkı bir tavukta rastlanılan timoma olgusunun klinik ve patolojik bulgularını tanımlamaktadır. Boyun bölgesinde şişkinlik şikayeti ile Cerrahi kliniğine getirilen tavuğun yapılan klinik ve radyolojik muayenesinde; boynun sol tarafında, deri altına lokalize, hareketli, hipoekoik bir kitle belirlendi. Genel anestezi altında cerrahi olarak alınan kitle Patoloji labaratuvarına gönderildi. Makroskobik olarak 7 X 3,5 X 2,5 cm boyutlarında, orta-sert kıvamda, kesit yüzü homojen ve kirli-beyaz renkli kitleden alınan doku örnekleri %10' luk tamponlu formalin solüsyonunda tespit edilerek hazırlanan parafin bloklardan alınan kesitler Hematoksilen-Eozin ve Masson's trichrome boyama yöntemleri ile boyanarak ışık mikroskobunda incelendi. Histopatolojik incelemede, kısmen kapsüllü olan tümör dokusunun timik epiteliyal hücrelerden ve değişik çaptaki lenfositlerden oluştuğu görüldü. Tümör solid yapıda, hücreler yuvarlak ya da poligonal şekilli olup, granüler çekirdeklere ve belirgin bir nükleolusa sahipti. Neoplastik dokuda 40' lık büyütmede bir mikroskop sahasında 5-7 adet mitotik figürlere rastlandı. Tümör dokusunun bazı bölgelerinde içinde eozinofilik sıvı birikimlerinin görüldüğü kistler ile nekroz ve kanama alanları dikkati çekti. Bazı bölgelerde, neoplastik epitel hücreleri, Hassall cisimciklerine benzer sarmal yapılar oluşturduğu görüldü. Masson's trichrome ile yapılan boyamada, tümör dokusunun kollajenden oluşan ince bir kapsüle, yer yer yoğun, çoğunlukla da ince bir stromaya sahip olduğu görüldü. Anatomik lokalizasyon ve histopatolojik bulgular ışığında tümör timoma olarak tanımlandı.

Anahtar Kelimeler: Patoloji, Tavuk, Timoma, Tümör

Thymoma Case in a Chicken

Necati TİMURKAAN[1] Elif EKİNCİ[2] Canan AKDENİZ İNCİLİ[1] Müge ATALAY[3] Eren POLAT[4] Emel KARA[5]

[1] Firat University Veterinary Faculty Department of Pathology

[2] Dicle University Veterinary Faculty Department of Pathology

[3]Elazig Veterinary Control Institute

[4] Firat University Veterinary Faculty Department of Surgical

[5]Mustafa Kemal University Veterinary Faculty Department of Pathology

Thymoma is a slow growing tumor that originates from epithelial cells of the thymus and is rarely reported in poultry. This study describes the clinical and pathological findings of a thymoma case in a 1-year-old Welsummer chicken. In the clinical and radiological examination of the chicken brought to the Surgery clinic with the complaint of swelling in the neck region; mobile, hypoechoic mass localized under the skin on the left side of the neck was detected. The mass removed surgically under general anesthesia was sent to the Pathology laboratory. Tissue samples taken from the macroscopically 7 X 3.5 X 2.5 cm, medium-hard consistency, homogeneous cross-sectional and off-white colored mass were fixed in 10% buffered formalin solution, sections taken from the prepared paraffin blocks were stained with Hematoxylin-Eosin and Masson's trichrome staining methods and examined under a light microscope. Histopathological examination revealed that the partially encapsulated tumor tissue consisted of thymic epithelial cells and lymphocytes of different diameters. The tumor is solid, the cells are round or polygonal in shape, with granular nuclei and a prominent nucleolus. In the neoplastic tissue, 5-7 mitotic figures were found in a microscope field at 40 magnification. Cysts with eosinophilic fluid accumulations in some parts of the tumor tissue and areas of necrosis and bleeding were noted. In some areas, neoplastic epithelial cells appeared to form spiral structures similar to Hassall bodies. In staining with Masson's trichrome, it was seen that the tumor tissue had a thin capsule consisting of collagen and a dense stroma in places. The tumor was defined as thymoma in the light of anatomical localization and histopathological findings.

Keywords: Chicken, Pathology, Thymoma, Tumor

Deneysel Fare Meme Kanseri Modelinde Paklitaksel ve Ozon Uygulamalarının Tümör Proliferasyonu ve Vaskülogenezisi Üzerine Etkilerinin İncelenmesi

Zehra AVCI KÜPELİ[1], Onur ETGÜ[2,3], A. Ümit SABANCI[4], Diğdem YÖYEN ERMİŞ[2,3], Barbaros ORAL[2,3], M. Özgür ÖZYİĞİT[1]

[1]Uludağ Üniversitesi, Veteriner Fakültesi, Patoloji Ana Bilim Dalı, Bursa, TÜRKİYE
[2]Uludağ Üniversitesi, Tıp Fakültesi, İmmunoloji Ana Bilim Dalı, Bursa, TÜRKİYE
[3]Uludağ Üniversitesi Tıp Fakültesi Deney Hayvanları Yetiştirme ve Araştırma Birimi Deneysel ve Moleküler İmmünoloji Laboratuvarı, Bursa, TÜRKİYE
[4]Çekirge Devlet Hastanesi, Ortopedi Ana Bilim Dalı, Bursa, TÜRKİYE

Paklitaksel (PTX) özellikle metastatik meme kanseri tümörlerinde sıklıkla tercih edilen ve özellikle mikrotübül stabilizasyonu üzerine etkisi sayesinde kanser hücrelerinin replikasyonunu inhibe eden bir kemoterapötik ajandır. Kanser tedavilerinde ilk tercih olarak kemoterapötikler kullanılsada, biyolojik sistemde yaratmış olduğu ciddi toksisite ve yan etkileri nedeni ile dozunun mümkün olduğu kadar düşük tutulması ve etkinliğini arttırmaya yönelik çalışmalar halen devam etmektedir. Bu amaçla alternatif tedavi yöntemleri araştırılmakta olup, hedefli salınım ve düşük toksiksite gösteren formülasyonların oluşturulması amaçlanmaktadır. ‘’Nano bubble ozone stored niosomes (NOSN)’’ tedavisi yeni bir formülasyon yöntemi ile oluşturulmuştur. Bu formülasyon sahip olduğu lipozomal tabanlı yaklaşımından kaynaklı, yavaş salınımı nedeniyle ozon-oksijen gazı uygulamalarından farklıdır. Hücre kültüründe üretilen triple negative karakterde 4T1 meme tümörü hücre hattı kullanılarak, BALB/c ırkı dişi farelerin (6-8hafta, 22-24g) sol inguinal meme yağ yastıklarına subkutan yolla 25.000/100µl hücre süspansiyonu inoküle edilmiştir. Farelerde oluşan tümörler, 0,3-0,4mm tümör hacmine ulaştığında 10. günde ilk tedavilerine başlanmıştır. Hayvanlar, Kontrol, PTX, NOSN, PTX+NOSN ve HIGH NOSN olmak üzere 5 gruba ayrılmıştır. Tümör hücreleri sayımında Ki-67 için bir hücre görüntüleme analiz yazılım programı olan QuPath0.4.3 kullanılarak 1000-1500 arasında hücre sayılmıştır. CD31 (MVD:ortalama damar yoğunluğu) için H-index skorlaması yapılmıştır. Ki-67’de HIGH NOSN (%10,01) ve PTX (%8,15) verilen gruplarda proliferasyonun benzer ve Kontrol grubuna (%30,32) göre düşük olduğu gösterilmiştir. Tümöral alan içinde ortalama mikrodamar yoğunluğu ise HIGH NOSN grubunda (3,80), diğer gruplara göre (Kontrol:4,70; PTX:4,80; NOSN:4,13; PTX+NOSN:4,40) önemli bir azalma gösterdiği belirlenmiştir. Bu çalışmada elde edilen sonuçlar doğrultusunda immunohistokimyasal boyama yöntemiyle NOSN kullanımının tümör ilerlemesi ve sınırlamasındaki rolünün önemi vurgulanmıştır.

Anahtar Sözcükler: 4T1, CD31, Ki-67, Meme tümörü, Ozon

Investigation of the Effects of Paclitaxel and Ozone Applications on Tumor Proliferation and Vasculogenesis in an Experimental Mouse Mammary Cancer Model

Zehra AVCI KUPELI[1], Onur ETGU[2,3], A. Umit SABANCI[4], Digdem YOYEN ERMİS[2,3], Barbaros ORAL[2,3], M. Ozgur OZYİGİT[1]

[1]Uludag University, Department of Veterinary Pathology, Bursa, TÜRKİYE
[2]Uludag University, Faculty of Medicine, Department of Immunology, Bursa, TÜRKİYE
[3]Uludag University, Faculty of Medicine, Experimental Animal Breeding and Research Unit, Experimental and Molecular Immunology Lab, Bursa, TÜRKİYE
[4]Cekirge State Hospital, Orthopedics and Traumatology, Bursa, TÜRKİYE

Paclitaxel (PTX) is a widely used chemotherapy drug for metastatic breast cancer, as it stabilizes microtubules and inhibits cancer cell replication. However, efforts to reduce its dosage and improve effectiveness persist due to severe biological toxicity and side effects. Thus, research is exploring alternative treatment methods to develop formulations with targeted release and low toxicity. The "Nano bubble ozone stored niosomes (NOSN)" therapy is a novel liposomal-based formulation, enabling slow release, distinct from ozone-oxygen gas applications. Using the triple-negative 4T1 breast tumor cell line cultured in vitro, female BALB/c mice (6-8 weeks old, 22-24g) were subcutaneously injected with a 25.000/100µl cell suspension into their left inguinal mammary fat pads. When tumors reached a volume of 0.3-0.4mm, the first treatments were initiated on the 10th day. The mice were divided into five groups: Control, PTX, NOSN, PTX+NOSN, and HIGH NOSN. The Ki-67 staining was used for cell counting with the help of a cell imaging analysis software program called QuPath0.4.3, and 1000-1500 cells were counted. For CD31 (MVD:mean vessel density), an H-index scoring was performed. In the Ki-67 analysis, it was demonstrated that proliferation was lower in the HIGH NOSN(10.01%) and PTX(8.15%) groups compared to the Control group (30.32%). Additionally, the mean microvessel density within the tumor area was significantly reduced in the HIGH NOSN group (3.80) compared to the other groups (Control:4.70; PTX:4.80; NOSN:4.13; PTX+NOSN:4.40). Based on the results obtained from this study, the importance of NOSN usage in tumor progression and restriction was emphasized using immunohistochemical staining method.

Keywords: 4T1, CD31, Ki-67, Mammary tumor, Ozone

Köpek Distemper Virüsünün Patolojik ve Moleküler İncelenmesi: Türkiye'de Birlikte Sirküle olan Genetik Soyların Filogenetik Analizi

Zeynep KARAPINAR[1], Fatma İLHAN[2], Mustafa USTA[2], Özkan M. TİMURKAN[3]

[1]Balıkesir Üniversitesi Veteriner Fakültesi Viroloji Anabilim Dalı, Balıkesir, TÜRKİYE
[2]Balıkesir Üniversitesi Veteriner Fakültesi Patoloji Anabilim Dalı, Balıkesir, TÜRKİYE
[3]Atatürk Üniversitesi Veteriner Fakültesi Viroloji Anabilim Dalı, Erzurum, TÜRKİYE

Canine distemper, Canine distemper virus (CDV) tarafından oluşturulan birçok karnivor türünde yaygın görülen, subklinikden ölümcül hastalık tablosuna kadar değişen enfeksiyon oluşturan, multi-sistemik, oldukça bulaşıcı bir hastalıktır. Bu çalışmada klinik olarak Canine distemper şüpheli köpekler, reverse transkriptaz-polimeraz zincir reaksiyonu (RT-PCR), histopatolojik ve immünohistokimyasal yöntemlerle incelendi. Histopatolojik incelemede akciğer, mide, ince bağırsak, karaciğer, böbrek, dalak ve merkezi sinir sisteminde intrasitoplazmik ve/veya intranükleer inklüzyon cisimcikleri gözlendi. İnterstisyel ve bronko-interstisyel pnömoni, gastroenterit ve ensefalit bulguları tespit edildi. Karakteristik histopatolojik bulguları olan tüm dokularda CDV antijenleri saptandı. İnterstisyel ve bronkointerstisyel pnömoninin gözlendiği bronş, bronşiol epitel hücrelerinde CDV antijenleri daha yoğundu. PZR çalışmaları sonucunda elde edilen viral hemaglutinin ve füzyon proteinlerini kodlayan kısmi geni dizinleri Gen bankasından elde edilen CDV suşları ile karşılaştırıldı ve filogenetik analizleri yapıldı. Oluşturulan filogenetik harita, elde edilen dizinlerin kendi içlerinde farklılık gösterdiğini ve Avrupa ile Arktik suşların farklı soyları içinde kümelendiğini ortaya çıkardı. Çalışmamız sonucunda bölgede Avrupa ve Arctic suşların birlikte sirküle olduğu belirlendi.

Anahtar kelime: Canine Distemper, filogeni, hemaglutinin, füzyon, immunohistokimya

Pathological and Molecular Investigation of Canine Distemper Virus: Phylogenetic Analysis of co-Circulating genetic lineages in Türkiye

Zeynep KARAPINAR[1], Fatma İLHAN[2], Mustafa USTA[2], Özkan M. TİMURKAN[3]

[1]Department of Virology, Faculty of Veterinary Medicine, Balikesir University, Balıkesir,Türkiye
[2]Department of Pathology, Faculty of Veterinary Medicine, Balikesir University, Balıkesir,Türkiye
[3]Department of Virology, Faculty of Veterinary Medicine, Atatürk University, Erzurum,Türkiye

Canine distemper is a multi-systemic, highly contagious disease caused by Canine distemper virus (CDV), which is common in many carnivore species and causes infection ranging from subclinical to fatal disease. In this study, dogs with clinically suspected Canine distemper were examined by reverse transcriptase-polymerase chain reaction (RT-PCR), histopathological and immunohistochemical methods. Histopathological examination revealed intracytoplasmic and/or intranuclear inclusion bodies in the lung, stomach, small intestine, liver, kidney, spleen and central nervous system. Interstitial and broncho-interstitial pneumonia, gastroenteritis and encephalitis findings were detected. CDV antigens were detected in all tissues with characteristic histopathological findings. Antigens were more concentrated in bronchial, bronchiolar epithelial cells of the lungs where interstitial and bronchointerstitial pneumonia were observed. Viral hemagglutinin and fusion proteins partial gene sequences encoding obtained as a result of PCR studies were compared with CDV strains obtained from Genbank and phylogenetic analyzes were performed. The phylogenetic map revealed that the resulting sequences differed among themselves and clustered within different lineages of European and Arctic strains. As a result of our study, it was determined that European and Arctic strains circulated together in the region.

Keywords: Canine Distemper, phylogeny, hemagglutinin, fusion, immunohistochemistry

Olgu Sunumu: Pelikanlarda Vücutta Kalan Tüfek Saçmalarının Sebep Olduğu Kurşun Toksisitesi

Kürşat FİLİKCİ[1], Rahşan YILMAZ[1], Füsun TEMAMOĞULLARI[2], Zozan GARİP[2]

[1] Harran Üniversitesi, Veteriner Fakültesi, Patoloji Anabilim Dalı, Şanlıurfa, TÜRKİYE
[2] Harran Üniversitesi, Veteriner Fakültesi Farmakoloji ve Toksikoloji Anabilim Dalı, Şanlıurfa, TÜRKİYE

Kurşun insanlarda ciddi sorunlara yol açabilen doğadaki önemli ağır metallerden birisidir (1). Doğadaki kurşunun çeşitli kaynakları olmasına karşın bazı araştırmacılar özellikle mermilerde kullanılan kurşunun doğayı kirlettiğini ve kuşların kirlenmiş besinleri tüketmesiyle ya da bu kurşun parçalarını doğrudan tüketmesiyle bu hayvanlarda toksisite görüldüğünü bildirmektedir (2). Harran Üniversitesi Veteriner Fakültesi Patoloji AD'na nekropsi için getirilen iki adet pelikan kadavrası bu çalışmanın materyalini oluşturmaktadır. Doğa ve milli parklar bölge müdürlüğü çalışanları tarafından ölü olarak bulunan hayvanlara ait kadavralara yapılan nekropside özellikle deri altı yağ tabakasına gömülü halde çok sayıda saçma tespit edilmiştir. Histopatolojik değerlendirmelerde karaciğer ve böbreklerde dejeneratif ve nekrotik değişiklikler dikkati çekmiştir. Deri altı saçmaların hayvanlarda kurşun zehirlenmesine yol açabileceğinden şüphelenilmesi üzerine karaciğer ve böbreklere toksikolojik analiz yapılmış ve bir hayvanın sadece böbreğinde (128,61 ppb), diğer hayvanın hem böbrek hem de karaciğerinde (105,15 ve 168,71 ppb), Nay ve ark. (3) tarafından bulunan değerlerin (böbrek için 76 ve karaciğer için 78 ppb) üzerinde kadmiyum tespit edilmiştir. Çalışmada elde edilen bulgular; ateşli silah yaralanması sonucu hayvan ölmese bile vücut içerisinde kalan kurşunun toksisiteye neden olabileceğini göstermeleri açısından sunulmaya değer görülmüştür.

Anahtar Kelime: Kurşun, Pelikan, Toksisite

Case Report: Lead Toxicity Caused by Remaining Rifle Shots in Pelicans

Kürşat FİLİKCİ[1], Rahşan YILMAZ[1], Füsun TEMAMOĞULLARI[2], Zozan GARİP[2]

[1] Harran University Faculty of Veterinary Medicine Department of Pathology

[2] Harran University Faculty of Veterinary Medicine Department of Pharmacology and Toxicology

Lead is one of the important heavy metals in nature that can cause serious problems in humans. (1). Although there are various sources of lead in nature, some researchers report that the lead used in bullets pollutes the nature and toxicity in animals is observed when birds consume contaminated food or directly consume these lead parts. (2). The material of this study consists of two pelican cadavers brought to Harran University, Faculty of Veterinary Medicine, Department of Pathology for necropsy. In the necropsy, performed on the cadavers found dead by the employees of the regional directorate of natüre conservation and national parks, a large number of pellets were detected, especially embedded in the subcutaneous fat layer. Histopathological evaluations showed degenerative and necrotic changes in the liver and kidneys. Suspicion that subcutaneous pellets might cause lead poisoning in animals, liver and kidney toxicological analysis was performed. Higher cadmium values detected in one animal's kidney (128,61 ppb) and other's both kidney and liver (105,15 ve 168,71 ppb) than values (76 ppb for kidney and 78 ppb for liver) found by nay et all. (3). The findings obtained in the study; Even if the animal does not die as a result of a firearm injury, it is considered worthy to be presented in terms of showing that the lead remaining in the body can cause toxicity.

Keywords: Lead, Pelican, Toxicity

Klinik Muayene ile Gastrik Dilatasyon ve Volvulus (GDV) Belirlenen Bir Köpekte Nekropsi Bulguları

Gizem ESER[1], Şemistan KIZILTEPE[1], Yavuz Selim SAĞLAM[2]

[1]Iğdır Üniversitesi, Tuzluca Meslek Yüksek Okulu, Iğdır, TÜRKİYE
[2]Atatürk Üniversitesi, Veteriner Fakültesi, Patoloji Anabilim Dalı, Erzurum, TÜRKİYE

Gastrik dilatasyon ve volvulus (GDV), gastrik gazlar, anormal gastrik distansiyon ve mezenterik eksen boyunca midenin dönmesi ile karakterize, hayatı tehdit eden bir durumdur. 6 yaşında, siyah renkli Labrodor Retriever cinsi bir erkek köpek kusma, anoreksi, abdominal gerginlik şikayetleri ile Iğdır Hayvan Hastanesi Kliniğine başvurdu. Genel klinik muayeneler ve radyografik görüntüler ile GDV teşhisi konulan köpek Cerrahi birimine sevk edilemeden stablizasyon aşamasında ex oldu. Klinik olarak GDV teşhisi konulan köpeğin nekropsisi yapıldı ve Linea alba diseksiyonu sonrasında periton boşluğunda durgunluk transudatı gözlendi. Ayrıca mezenterin mide ekseni etrafına sarılması sonucu mide ve bağırsaklardaki içeriğin fermantasyonuna bağlı bu organlarda timpani belirlendi. Bunun yanı sıra mide ve bağırsaklar başta olmak üzere karın boşluğu organlarında basınç anemisi ve venöz konjesyona bağlı nekrotik ve hemorajik alanlara rastlandı. Köpeklerde GDV sık rastlanılan ve ölümle sonuçlanabilen bir hastalıktır. Bu nedenle sunulmaya değer bulunmuştur

Anahtar Sözcükler: GDV, Klinik ve Nekropsi Bulguları, Köpek.

Necropsy Findings in a Dog with Gastric Dilatation and Volvulus (GDV) Determined by Clinical Examination

Gizem ESER[1], Şemistan KIZILTEPE[1], Yavuz Selim SAĞLAM[2]

1.Iğdır University, Tuzluca Vocational School, Laboratory and Veterinary Health Program

2.Atatürk University, Department of Veterinary Pathology

Gastric dilatation and volvulus (GDV) is a life-threatening condition characterized by the accumulation of gastric gases, abnormal gastric distention, and rotation of the stomach along the mesenteric axis. A 6-year-old male Labrador Retriever, black in color, presented to the Iğdır Animal Hospital Clinic with complaints of vomiting, difficulty breathing, and abdominal distention. Upon general clinical examination and radiographic imaging, the dog was diagnosed with GDV, but unfortunately, it expired during the stabilization phase before being referred to the Surgical unit. Necropsy was performed on the dog clinically diagnosed with GDV, and stasis transudate was observed in the peritoneal cavity after Linea alba dissection. Additionally, tympany was observed in the organs, including the stomach and intestines, due to fermentation of the contents resulting from the wrapping of the mesentery around the stomach axis. Furthermore, pressure ischemia and venous congestion led to the identification of necrotic and hemorrhagic areas in the abdominal organs, particularly the stomach and intestines. GDV in dogs is a common and fatal disease. Therefore, it was found worth presenting.

Keywords: Clinical an Necropcy Findings, GDV, Dog.

Bir Köpekte Vakuolar Hepatopati

Kübra ÇETİN[1,3], Oya Burçin DEMİRTAŞ[1,3], İdil BAŞTAN[2], Gözde YÜCEL TENEKECİ[1]

[1]Ankara Üniversitesi, Veteriner Fakültesi, Patoloji Anabilim Dalı, Ankara, TÜRKİYE
[2]Ankara Üniversitesi, Veteriner Fakültesi, İç Hastalıkları Anabilim Dalı, Ankara, TÜRKİYE
[3]Ankara Üniversitesi, Sağlık Bilimleri Enstitüsü, Ankara, TÜRKİYE

Vakuolar hepatopati glukokortikoid fazlalığına bağlı olarak karaciğerde yaygın olarak gözlenen karaciğer bozukluğudur. Bu vakada vakuolar hepatopati Golden retriever ırkı 11 yaşlı erkek bir köpekte gözlendi. Karaciğer trukat biyopsisi olarak özel bir klinikten gelen örnek %10 'luk tamponlu formalin solüsyonunda tespit edilerek rutin doku takibine alındı. Parafinde bloklandıktan sonra 4-6 µm kalınlığında kesitler alındı, hematoksilen ve eosin (H&E) ile boyandı. Histopatolojik incelenmesinde hepatosit sitoplazmalarında granüler tarzda birikimler ile birlikte diffuz yayılım gösteren şiddetli vakuolar dejenerasyona rastlandı. Aynı bloktan alınan kesitlere Periodic acid–Schiff (*PAS*) boyaması yapıldı. PAS ile kırmızı renkte pozitif boyanan vakuoller glikojen birikimini gösterdi. Köpeklerde glukokortikoid uygulamaları başta olmak üzere hayvanlarda stres oluşturan her türlü akut ve kronik hastalıklar ile birlikte gözlenen vakuolar hepatopati klinikopatolojik yaklaşımlara ışık tutması amacıyla paylaşılmaya değer bulundu.

Anahtar Kelimeler: Glikojen, Hepatopati, Histopatoloji, Köpek, Vakuolar hepatopati

Vacuolar Hepatopathy in a Dog

Kübra ÇETİN[1,3], Oya Burçin DEMİRTAŞ[1,3], İdil BAŞTAN[2], Gözde YÜCEL TENEKECİ[1]

[1]Departmant of Pathology, Faculty of Veterinary Medicine, Ankara University, Ankara, Turkey
[2]Departmant of Internal Medicine, Faculty of Veterinary Medicine, Ankara University, Ankara, Turkey
[3]Institute of Medical Sciences, Ankara University, Ankara

Vacuolar hepatopathy is a widespreadly observed liver disorder results from increase of glukokortikoid. In this case the vacuolar hepatopathy was observed in a 11 year-old male Golden Retriever. The specimen taken from the liver by tru-cut biopsy coming from a private veterinary clinic was fixed in 10% buffered formaldehyde solution and then routine tissue procedure was applied. The biopsy speciemen was embedded in paraffin, then 4-6 µm thick cuts were taken. The samples were stained with hematoxylin and eosin (HxE). Diffuse spread of severe vacuolar degeneration with granular accumulations was seen in hepatocyte cytoplasms at histopathological examination. Cut sections of the same sample were also stained with Periodic acid-Schiff (PAS). Vacuoles that was stained red with PAS presented glycogen accumulation. This case was found to be worthy of sharing to elucidate clinicopathological approaches, as vacuolar hepatopathy can be seen in all acute or chronic diseases that cause stress on the patient, especially glucocorticoid applications in dogs.

Keywords: dog, hepatopathy, histopathology, glikogen, vacuolar hepatopathy

Türkiye'nin Balıkesir İlinde Bir Manda (*Bubalus Bubalis*) Sürüsünde Brusellozis: Bir Bakteriyolojik ve Patolojik Araştırma

Hasan ÖZEN[1], Ziya İLHAN[2], Mustafa USTA[1], Musa KARAMAN[1], Fatma İLHAN[1]

[1]Balıkesir Üniversitesi, Veteriner Fakültesi, Patoloji Anabilim Dalı, Balıkesir, TÜRKİYE
[2]Balıkesir Üniversitesi, Veteriner Fakültesi, Mikrobiyoloji Anabilim Dalı, Balıkesir, TÜRKİYE

Brusellozis, fakültatif hücre içi bir bakteri tarafından oluşturulan ve tüm dünyada canlı hayvan yetiştiriciliğinde büyük ekonomik kayıplara neden olan bir hastalıktır. Bu çalışmada; bir Anadolu manda sürüsünde, meydana gelen atık sorunu patolojik bakteriyolojik ve serolojik yöntemlerle araştırıldı. Çalışmada, bir atık fetüs ve atık geçmişi olan 4 mandadan alınan kan ve süt örnekleri incelendi. Atık fetüsün göğüs ve karın boşluklarında serohemorajik bir sıvı, abomasumda ise fibrin içeren sarımsı-kahverengi bir sıvı vardı. Akciğer dokusunda bronkointerstisyel pnömoniye rastlandı. Atık fetüsten, *Brucella abortus* biyotip 3 izole edildi. Atık geçmişi olan dişi mandalardan toplanan kan örnekleri Rose Bengal Plate ve serum aglütinasyon testleri ile Brusellozis açısından pozitif bulundu. Dört hayvandan üçü süt halka testi ile de pozitif olarak belirlendi. İzole edilen *B. abortus* biyotip 3 test edilen antibiyotiklere karşı oldukça dirençliydi. Bu çalışma, Türkiye'de Anadolu mandasında patolojik, bakteriyolojik ve serolojik yöntemlerin birlikte kullanılarak Brusellozisin tespit edildiği bir çalışma niteliğindedir. Brusellozisin zoonotik bir hastalık olması sebebiyle mandadan elde edilen süt ürünlerinin işlenmesi ve tüketilmesi sırasında gerekli özenin gösterilmesi gereklidir.

Anahtar Kelimeler: Brusellozis, Bakteriyoloji, Manda, Patoloji, Seroloji

Brucellosis in a Water Buffalo (*Bubalus bubalis*) Herd in Balikesir Province of Turkey: a Bacteriological and Pathological Investigation

Hasan Özen[1], Ziya İlhan[2], Mustafa Usta[1], Musa Karaman[1], Fatma İlhan[1]

[1]Department of Pathology, Faculty of Veterinary Medicine, Balıkesir University, Balıkesir, Türkiye
[2]Department of Microbiology, Faculty of Veterinary Medicine, Balıkesir University, Balıkesir, Türkiye

Brucellosis, caused by a facultative intracellular bacterium, induces great economic losses in livestock economy worldwide. In this study, abortion problem in an Anatolian water buffalo herd was investigated by pathological, bacteriological and serological means. An aborted fetus as well as blood and milk samples from 4 buffalo cows with abortion history was studied. The thoracic and abdominal cavities of the aborted fetus were filled with serohemorrhagic fluid, and abomosum had yellowish brown fluid containing fibrous material in it. Bronchointerstitial pneumonia was recognized in lung tissues. *Brucella (B.) abortus* biotype 3 was isolated from the aborted fetus. Blood samples collected from the water buffalo cows with known history of abortion were found positive for brucellosis by Rose Bengal Plate test and serum agglutination test. Three out of 4 animals were also positive by Milk Ring Test. The isolated *B. abortu*s biotype 3 was found to be highly resistant against the tested antibiotics. This investigation is a study reporting brucellosis by pathological, bacteriological and serological means altogether in Anatolian water buffalo in Turkey. Since brucellosis is an important zoonotic disease required precautions must be taken when handling and consuming milk products of water buffaloes.

Keywords: Water buffalo, brucellosis, pathology, bacteriology, serology.

Kedilerin Enfeksiyöz Peritonitisinin Patolojik, Sitolojik ve İmmunohistokimyasal Yöntemlerle Araştırılması

Muhammed Y. KURBAN[1], Musa KARAMAN[2]

[1]Balıkesir Üniversitesi, Sağlık Bilimleri Enstitüsü, Balıkesir, TÜRKİYE
[2]Balıkesir Üniversitesi, Veteriner Fakültesi, Patoloji Anabilim Dalı, Balıkesir, TÜRKİYE

Bu çalışmada histopatolojik, immunohistokimyasal ve immunositokimyasal yöntemlerle Feline enfeksiyöz peritonitis (FIP) pozitif olduğu tespit edilen 25 canlı veya ölü kediden alınan doku ve vücut sıvıları hematolojik, biyokimyasal, patolojik, RT-PZR ve immunohistokimyasal tanı yöntemleri ile incelendi. Klinik ve patolojik bulgulara göre 25 FIP'li kedinin 21'i yaş, 4 tanesi kuru form olarak sınıflandırıldı. Hematolojik değerlendirmede WBC, MONO ve GRA değerleri kontrol grubuna göre yüksek, LYM, HCT, HGB, MCH ve MCHC değerleri ise düşük olduğu tespit edildi. Biyokimyasal analizler sonucu FIP'li kedilerin tamamında ALB/GLOB oranının 0,5'in altında olduğu belirlendi. Doku ve effüzyon sıvı örnekleri üzerinde yapılan FCoV nsp-14 gen bölgesi RT-PZR analizleri sonucu 20 kedi (%80) FIP pozitif bulundu. Pozitif sonuçların örneklere göre dağılımı; effüzyon sıvısı 6/21 (%28), kan 4/25 (%16), böbrek 18/25 (%72), karaciğer 13/25 (%52), lenf nodülü 17/25 (%68) ve beyin 4/25 (%16) şeklindeydi. Etkenin belirlenmesi için yapılan immunohistokimyasal boyamalar sonucunda böbrek 21/25 (%84), akciğer 14/25 (%56), karaciğer 22/25 (%88), lenf nodülü 19/25 (%76), dalak 22/25 (%88), beyin kökü 3/25 (%12), beyincik 3/25 (%12), beyin 2/25 (%8), göz 10/25 (%40), bağırsak 11/25 (%44) dokularında FCoV antijeni tespit edildi. Yaş formdaki 21 kedinin effüzyon sıvılarından immunositokimya yöntemi kullanılarak yapılan sitolojik muayenede 13 vakada FCoV antijeni belirlendi. Çalışmada; FIP'in kesin teşhisine yönelik klinik, hematolojik ve biyokimyasal spesifik bir bulgunun bulunmadığı dikkati çekti. Hastalığın tanısında RT-PZR yönteminin parankim organlardan alınan örneklerde yüksek oranda pozitif sonuç verdiği, kan ve effüzyon sıvılarında ise pozitifliğin düşük olduğu tespit edildi. Tüm yöntemlerin sonuçları histopatolojik veriler ile birlikte değerlendirildiğinde, hastalığın kesin teşhisinde en başarılı yöntemin immunohistokimya/immunositokimya olduğu sonucuna varıldı.

Anahtar Kelimeler: Feline enfeksiyöz peritonitis, İmmunohistokimya, Kedi, Sitoloji, Tanı

Investigation of Feline İnfectious Peritonitis by Pathological, Cytological and İmmunohistochemical Methods

Muhammed Yusuf KURBAN[1], Musa KARAMAN[2]

[1]Institute of Health Sciences, Balıkesir University, Balıkesir, Türkiye

[2]Department of Pathology, Faculty of Veterinary Medicine, Balıkesir University, Balıkesir, Türkiye

In this study, tissues and body fluids taken from 25 live or dead cats who were detected to be positive for Feline infectious peritonitis (FIP) by histopathological, immunohistochemical and immunocytochemical methods were analyzed by hematological, biochemical, pathological, RT-PCR and immunohistochemical diagnostic methods and the findings were evaluated. As a result of clinical and pathological findings, 21 of 25 cats with FIP were classified as wet and 4 as dry form. In the hematological evaluation, WBC, MONO and GRA values were higher than the control group, while the number and percentage of LYM, and HCT, HGB, MCH and MCHC values were lower than the control group. As a result of biochemical analyzes, it was determined that the ALB/GLOB ratio was below 0.5 in all cats with FIP. As a result of FCoV nsp-14 gene region RT-PCR analyzes performed on tissue and effusion fluid samples, 20 cats (80%) were found to be FIP positive. Positive results according to the examples; effusion fluid 6/21 (28%), blood 4/25 (16%), kidney 18/25 (72%), liver 13/25 (52%), lymph node 17/25 (68%), and brain 4/ 25 (16%). In order to detect the agent in tissues, FCoV antigen was detected by immunohistochemistry in kidney 21/25 (84%), lung 14/25 (56%), liver 22/25 (88%), lymph node 19/25 (76%), spleen 22/25 (88%), brainstem 3/25 (12%), cerebellum 3/25 (12%), brain 2/25 (8%), eye 10/25 (40%), intestinal 11/25 (44%). FCoV antigen was detected in 13 cases in cytological examination using immunocytochemistry method from effusion fluids of 21 cats with wet form. In the study; It was determined that there were no specific clinical symptoms, hematological and biochemical parameters for the definitive diagnosis of FIP. In the diagnosis of the disease, RT-PCR method was determined to give high positive results in the samples taken from the parenchyma organs, while the positivity was low in blood and effusion fluids. When the results of all methods were evaluated together with the histopathological data, it was concluded that the most successful method in the definitive diagnosis of the disease was immunohistochemistry/immunocytochemistry.

Keywords: Feline infectious peritonitis, cat, immunohistochemistry, cytology, diagnosis

Bir Köpekte Lingual Kalsinozis Sirkumskripta Olgusu

Burak YILDIRIM[1], Volkan İPEK[2]

[1]Mehmet Akif Ersoy Üniversitesi, Sağlık Bilimleri Enstitüsü, Patoloji Anabilim Dalı, Burdur, TÜRKİYE
[2]Mehmet Akif Ersoy Üniversitesi, Veteriner Fakültesi, Patoloji Anabilim Dalı, Burdur, TÜRKİYE

Bu raporda, 8 aylık, Golden Retriever ırkına ait bir köpekte gözlenen kalsinozis sirkumskripta olgusu patolojik bulgular eşliğinde sunulmuştur. Klinik incelemede dilin sol trafında median sulkus ve sağ lingual frenulum bölgesinde 2 adet kitle tespit edildi. Cerrahi operasyonla uzaklaştırılan kitlelerin makroskobik incelemesinde, aynı özelliklere sahip, mukoza ile kaplı, kesit yüzleri solid ve sert kalsifiye alanlar içeren, sınırları belirgin multinodüler alanlar dikkat çekti. Kitlenin sitolojik incelemesi için tuşe preparatları hazırlandı, ardından %10'luk formaldehit ile tespit edilerek rutin takip prosedürlerinden geçirilerek histopatolojik ve immunohistokimyasal analizler için kesitler alındı. Sitolojik incelemede, çok sayıda yangı hücreleri, bağ doku hücreleri ve çok çekirdekli dev hücrelerinin varlığı dikkat çekti. Histopatolojik incelemede, geniş nekrotik ve kalsifiye merkezlere sahip çok sayıda odak çevresinde yoğun şekilde çok çekirdekli dev hücreler ve displazi sergileyen bağ doku üremeleri gözlendi. Mukozal epitelin üst bölümünün nekrotik olduğu görüldü. Düz kas aktini (SMA) ve vimentin antikorları ile immunohistokimyasal boyamalar yapıldı. SMA boyamasında, damar duvarlarında belirgin boyanmalar ile çok sayıda damar varlığı dikkati çekti. Vimentin boyamasında ise interstisyel bölge ile birlikte çok çekirdekli dev hücrelerinde belirgin pozitiflik gözlendi. Gözlenen bulgular ışığında kitleye kalsinozis sirkumskripta tanısı konuldu. Kalsinozis sirkumskripta, yumuşak dokularda kalsiyum birikimi ile karakterize edilen bir ektopik mineralizasyon sendromudur. Bu sendrom, omurga bölgesinde, jejenumda, tükürük bezlerinde ve dilde bildirilmiştir. Dilde daha çok travmalarla ilişkili olduğu belirtilmektedir. Bununla beraber bu sendrom eski adıyla tümöral kalsinozis olarak bildirilmektedir ve gözlenen belirgin displazi nedeniyle tümöral durumlarla da karıştırılabilmektedir. Bu vaka raporunda, köpeklerde oldukça nadir görülen lingual kalsinozis sirkumskripta olgusunun sitolojik, histopatolojik ve bazı immunohistokimyasal boyanma özelliklerinin sunulması amaçlanmıştır.

Anahtar Kelimeler: Dil, Histopatoloji, İmmunohistokimya, Kalsinozis sirkumskripta, Köpek.

A Case of Lingual Calcinosis Circumscripta in a Dog

Burak Yıldırım[1], Volkan İpek[2]

[1]Department of Pathology, Institute of Health Sciences, Burdur Mehmet Akif Ersoy University, Burdur, Türkiye

[2]Department of Pathology, Faculty of Veterinary Medicine, Burdur Mehmet Akif Ersoy University, Burdur, Türkiye

In this case report, a case of calcinosis circumscripta was presented in an 8-month-old Golden Retriever dog, along with pathological findings. The clinical examination revealed the presence of two masses located in the left region of the tongue, specifically in the median sulcus and the right lingual frenulum area. Upon surgical removal, macroscopic examination of the masses showed nodular lesions with similar characteristics: covered with mucosa, solid and firm in consistency, and containing well-defined multinodular areas with solid and hard calcified regions. Cytological preparations were made from the masses for cytological examination, followed by fixation in 10% formaldehyde and routine follow-up procedures for histopathological and immunohistochemical analyses. Cytological examination revealed the presence of numerous inflammatory cells, connective tissue cells, and multinucleated giant cells. Histopathological examination demonstrated extensive focal areas with necrotic and calcified centers, surrounded by abundant multinucleated giant cells and dysplastic connective tissue proliferation. The upper portion of the mucosal epithelium was observed to be necrotic. Immunohistochemical staining was performed using smooth muscle actin (SMA) and vimentin antibodies. SMA staining revealed significant staining in vascular walls, indicating the presence of numerous blood vessels. Vimentin staining showed distinct positivity in the interstitial region, along with numerous multinucleated giant cells. Based on the observed findings, a diagnosis of calcinosis circumscripta was made. Calcinosis circumscripta is an ectopic mineralization syndrome characterized by calcium accumulation in soft tissues. This syndrome has been reported in various locations, including the vertebral region, jejunum, salivary glands, and tongue. It was reported that it is mainly associated with trauma in the tongue. However, this syndrome was previously referred to as tumoral calcinosis and can be confused with tumorous conditions due to the significant dysplasia observed. The purpose of this case report was to present the cytological, histopathological, and some immunohistochemical staining features of a rare case of lingual calcinosis circumscripta in dogs.

Keywords: Calcinosis circumscripta, dog, histopathology, immunohistochemistry, tongue

Golden ırkı bir köpekte uterusun serozal inklüzyon kisti

Berrah GÖZEGİR[1], Serkan YILDIRIM[1], Metin KİLİÇLİOĞLU[1], Emine KAPLAN[1]

[1]Atatürk Üniversitesi, Veteriner Fakültesi, Patoloji Anabilim Dalı, Erzurum, TÜRKİYE

Uterusun serozal inklüzyon kisti, mezotelyal hücrelerin seroza içinde sıkışıp kalmasıyla oluşan yapılardır. Uterus serozası, myometrium ve endometriumda buluna bilmektedir. Soliter veya multifokaldir. Köpeklerin overiyohisterektomi esnasında tesadüfen rastlanılır. Kistlerin doğurganlığa herhangi bir etkisi yoktur. Ancak bazen hormonel fonksiyon bozukluklarıyla da ilişkili olabilir. Serozal kistlerin klinik olarak iyi huylu ve fizyolojik olarak aktif olmadığı üreme fonklsiyonuna müdahale etmediği bildirilmektedir. Genellikle gebelikten sonra şekillendiği bildirilmektedir. Bu çalışmada, düzensiz kızgınlık gösteren golden ırkı bir köpekte tedaviye cevap vermemesi nedeniyle yapılan overiohisterektomi sonucunda uterusta ve ovaryumlarda gözlenen serozal inklüzyon kistinin makroskobik ve mikroskobik olarak incelenmesi amaçlandı. Bu amaçla, alınan uterus dokusu makroskobik olarak değerlendirildi. Makroskobik olarak uterusun sağ kornusunda 1 cm çapında serosal kist solduğu görüldü. Kesit yüzünde çok ince bir kist duvarı ve berrak bir kist sıvısı mevcuttu. Uterusun duvarında ödematöz bir kalınlaşma ve lümeninde hemorajik bir eksudat mevcuttu. Ovaryumlarda ise, hem foliküllerin hemde luteal yapıların birlikte bulunduğu aktif bir ovaryum olduğu görüldü. Uterus ve ovaryum dokusu %10'luk formalin solüsyonunda 48 saat tespit edildikten sonra rutin doku takibi sonrası dokular hematoksilen eozin ile boyandı. Uterus lümeninde hemorajik ve nekrotik epitel içeren bir eksudat mevcuttu. Endometrium da aktif uterus bezleri ve bu bezlerin bir kısmı dilate olduğu gözlendi. Ödemli olan endometriumda yer yer kanamalar görüldü. Hafif bir lenfoplazmositer yangı belirlendi. Endometriumdaki damarlar hiperemik ve yer yer hemorajik olduğu görüldü. Uterusun kisti; myometrium ve seroza arasında yerleşmişti. Kist iç duvarı kübik epitelle çevriliyken dış yüzü seroza ile kaplı idi. Ovaryumda herhangi bir patolojik bir durum görülmedi. Ovaryumun üzerinde aktif foliküller ve luteal yapılar mevcuttu. Uterusun histolojisi ve ovaryumun histolojisi göze alındığında hayvanın preöstrusta olduğu belirlendi.

Anahtar Kelimeler: Kist, Köpek, Overiohisterektomi, Uterus.

Serosal İnclusion Cyst of the Uterus in a Golden Retriever Dog

Berrah GÖZEGİR[1], Serkan YILDIRIM[1], Metin KİLİÇLİOĞLU[1], Emine KAPLAN[1]

[1] Department of Pathology, Faculty of Veterinary Medicine, Atatürk University, Erzurum, Turkey

Serosal inclusion cysts of the uterus are structures formed when mesothelial cells are trapped in the serosa. They can be found in the uterine serosa, myometrium and endometrium. They are solitary or multifocal. Occasionally encountered during ovariohysterectomy in dogs. Cysts have no effect on fertility. However, they are sometimes associated with hormonal dysfunction. It is reported that serosal cysts are clinically benign and physiologically inactive and do not interfere with reproductive function. It is reported that they are usually formed after pregnancy. In this study, it was aimed to investigate macroscopically and microscopically the serosal inclusion cysts observed in the uterus and ovaries of a golden breed dog with irregular estrus as a result of overiohysterectomy performed due to unresponsiveness to treatment. For this purpose, the uterine tissue was evaluated macroscopically. Macroscopically, a serosal cyst with a diameter of 1 cm was observed in the right cornu of the uterus. There was a very thin cyst wall and a clear cyst fluid on the cross-sectional surface. There was an oedematous thickening of the wall of the uterus and a haemorrhagic exudate in the lumen. The ovaries showed an active ovary with both follicles and luteal structures. The uterus and ovary tissues were fixed in 10% formalin solution for 48 hours and then stained with haematoxylin and eosin after routine tissue follow-up. There was an exudate containing haemorrhagic and necrotic epithelium in the lumen of the uterus. Active uterine glands and some of these glands were dilated in the endometrium. The oedematous endometrium showed occasional haemorrhages. A mild lymphoplasmacytic inflammation was detected. Vessels in the endometrium were hyperemic and hemorrhagic in places. . The uterine cyst was located between myometrium and serosa. The inner wall of the cyst was surrounded by cubic epithelium and the outer surface was covered with serosa. No pathological condition was observed in the ovary. Active follicles and luteal structures were present on the ovary. Considering the histology of the uterus and ovary, it was determined that the animal was in preoestrus.

Keywords: Cyst, Dog, Overiohysterectomy, Uterus.

Bir Muhabbet Kuşunda Üropigial Bez Karsinomu Olgusu

Muhammed Taha KAYA[1], Nilüfer KURUCA1, Fatma Betül AKÇA[1] , Uğur Utku ÜNGÜDEN[1], Efe KARACA[1], Sinem İNAL[1], Elif BAĞATIR[2], M.Yavuz GÜLBAHAR[1]

[1]Ondokuz Mayıs Üniversitesi Veteriner Fakültesi, Patoloji Anabilim Dalı, Samsun

2 Ondokuz Mayıs Üniversitesi Veteriner Fakültesi, Cerrahi Anabilim Dalı, Samsun

Bu çalışmada 2 yaşlı erkek muhabbet kuşunun üropigial bezindeki tümoral oluşuma ait biyopsi örneği histopatolojik ve immunhistokimyasal olarak incelendi. Tümör dokusunda yuvarlak veya oval şekilli çekirdek, tek veya çoklu çekirdekçik ve soluk eozinofilik sitoplazmaya sahip epitel kökenli neoplastik hücrelere rastlandı. Bu neoplastik hücrelerin diffuz şekilde infiltre oldukları ve yer yer solid alanlar oluşturdukları dikkati çekti. Ayrıca bazı bölgelerde ince bir bağ dokuyla sınırlandırıldıkları görüldü. Yer yer neoplastik hücrelerin arasında bazofilik, müsinöz karakterde materyal dikkati çekti. Trikrom boyamasında ve Alcian-Blue Pas (p.H:2.5) histokimyasal boyamasının pozitif olduğu görüldü. Yapılan pan-sitokeratin için yapılan immunhistokimyasal boyamada neoplastik hücrelerin pozitif immunoreaksiyon verdiği saptandı. Sonuçta histopatolojik ve İHC boyamalar ışığında tümörün muhabbet kuşunda rastlanan üropigial bez karsinom olgusu olduğu saptandı.

Anahtar Kelimeler: Muhabbet kuşu, tümör, üropigial bez

A Case of Uropygial Gland Carcinoma in a Budgerigar

Muhammed Taha KAYA[1], Nilüfer KURUCA1, Fatma Betül AKÇA[1] , Uğur Utku ÜNGÜDEN[1], Efe KARACA[1], Sinem İNAL[1], Elif BAĞATIR[2], M.Yavuz GÜLBAHAR[1]

[1]Department of Pathology, Faculty of Veterinary Medicine, Ondokuz Mayıs University, Samsun

[2]Department of Surgery, Faculty of Veterinary Medicine, Ondokuz Mayıs University, Samsun

In this study, a biopsy specimen from the tumoral mass in the Uropygial gland of a 2-year-old male budgarier was examined histopathologically and immunohistochemically. Tumor tissue was consisted oval or round shaped nucleus, single or multiple nucleoli, and had pale eosinophilic cytoplasm epithelial neoplastic cells. It was noted that these neoplastic cells diffusely infiltrated and formed solid areas in tissue but they were restricted with thin connective tissue in some areas. Basophilic, mucinous material was noticed around the neoplastic cells. Trichrome staining and Alcian-Blue Pas (p.H:2.5) histochemical staining were positive. Immunohistochemical staining for pan-cytokeratin revealed a positive immunoreaction of neoplastic cells. As a result, in the light of histopathological and IHC staining, the tumor was found to be a case of uropygial gland carcinoma in the budgerigar.

Keywords: Budgerigar, tumor, uropygial gland

Covid-19 Hastalığını Önlemek için Üretilen İnaktive Aşı Adayı KOÇAK-19'un Etkinliğinin, Olası Yan Etkilerinin ve Çeşitli Organlardaki Oluşturduğu Değişikliklerinin Değerlendirilmesi

Engin Alp ÖNEN[1], Kıvılcım SÖNMEZ[2], Funda YILDIRIM[2], Elif KERVANCIOĞLU DEMİRCİ[3], Aydın GÜREL[2]

1Koçak İlaç Aşı ve Biyoteknoloji Ar-Ge, Organize Sanayi Bölgesi, Kapaklı/Tekirdağ

[2]İstanbul Üniversitesi-Cerrahpaşa, Veteriner Fakültesi, Patoloji Anabilim Dalı, İstanbul

[3]İstanbul Üniversitesi, Tıp Fakültesi, Histoloji ve Embriyoloji Anabilim Dalı, İstanbul

İnaktive edilmiş bir Severe Acute Respiratory Syndrome Coronavirus 2 (SARS-CoV-2)'nin farklı dozlardaki etkinliği, Balb/c farelerinde oluşturduğu olası yan etkileri ve çeşitli organlarda oluşturduğu histopatolojik değişiklikler araştırıldı. Uygulanan SARS-CoV-2'nin tüm pilot üretim ve yayılma deneyleri Koçak Farma Laboratuvarları tarafında DSÖ'nün COVID-19 geçici kılavuzuna göre BSL3/ABSL-3 Tesisinde gerçekleştirildi. Aşının etkinlik ve güvenilirliğini değerlendirmek için 50-60 günlük 20 dişi Balb/c faresi rastgele 6 gruba ayrıldı (N1'e sadece virüs, N2'ye hiç uygulama yapılmadı, G1'e virüs ve 1 µg aşı, G2'e virüs ve 6 µg aşı, G3'e virüs ve 10 µl aşı, G4'e 4 µl aşı). Aşı uygulamaları 0 ve 21. günlerde yapıldı. 35. günde N1, G1, G2 ve G3 gruplarındaki hayvanlara izolatör kabininde mikropipetle her iki burun geçişine 10^4 $TCID_{50}$ canlı virüs SARS-CoV-2 verildi. Tüm hayvanlar 45. günde sakrifiye edildi. Histopatolojide gruplar arasındaki farklılıklar özellikle akciğer, kalp, karın lipid dokusu ve dalakta gözlendi. Akciğerlerde özellikle aşılanan hayvanlarda perivasküler ve peribronşiyal mononükleer hücre infiltrasyonları 6 ve 10 µL aşı gruplarında belirgindi. İnterstisyel pnömoni sadece virüs almış bir hayvanda (N2) saptandı. 5 hayvanda meninkslerde per diapedez kanamalar, mikrotromboz ve perivasküler lenfoid infiltrasyonlar gözlendi. Kalpte değişen derecelerde kanamalar, Zenker dejenerasyonları ve nekroz, mononükleer hücre infiltrasyonları saptandı, kalp dokuları sadece N2 grubundaki hayvanlarda sağlıklıydı. İntraperitoneal aşılama yapılan tüm gruplarda abdominal lipid dokuda değişiklikler gözlendi. Dalakta aşılanmış tüm gruplarda lenfositik hiperplazi belirgindi. Tüm hayvanlarda dalakta megakaryosit artışı gözlendi.

Anahtar Sözcükler: Balb/c Fare, Covid-19, Histopatoloji, SARS-CoV-2

Evaluation of Efficacy, Possible Side Effects and Changes in Various Organs of Inactivated Vaccine Candidate KOÇAK-19 Produced to Prevent Covid-19 Disease

Engin Alp ÖNEN[1], Kıvılcım SÖNMEZ[2], Funda YILDIRIM[2], Elif KERVANCIOĞLU DEMİRCİ[3], Aydın GÜREL[2]

[1]Kocak Pharmaceuticals, Vaccine and Biotechnology R&D, Organized Industrial Zone, Kapaklı/Tekirdağ

[2]Istanbul University-Cerrahpaşa, Faculty of Veterinary Medicine, Department of Pathology, Istanbul

[3]Istanbul University, Faculty of Medicine, Department of Histology and Embryology, Istanbul

The efficacy of an inactivated Severe Acute Respiratory Syndrome Coronavirus 2 (SARS-CoV-2) at different doses, possible side effects in Balb/c mice, and histopathological changes in various organs were investigated. All pilot production and spread experiments of the applied SARS-CoV-2 were carried out by Koçak Farma Laboratories at the BSL3/ABSL-3 Facility according to the WHO's COVID-19 interim guide. To evaluate the efficacy and safety of the vaccine, 20 female Balb/c mice aged 50-60 days were randomly divided into 6 groups (N1 virus only, N2 no treatment, G1 virus and 1 µg vaccine, G2 virus and 6 µg vaccine, G3 virus and 10 µl of vaccine, G4 4 µl of vaccine). Vaccine applications were made on days 0 and 21. On day 35, animals in groups N1, G1, G2 and G3 were administered 10^4 $TCID_{50}$ live virus SARS-CoV-2 into both nasal passages with a micropipette in the isolator cabinet. All animals were sacrificed on day 45. Differences between groups in histopathology were observed especially in lung, heart, abdominal lipid tissue and spleen. Perivascular and peribronchial mononuclear cell infiltrations were evident in the lungs, especially in vaccinated animals, in the 6 and 10 µL vaccine groups. Interstitial pneumonia was detected only in one infected animal. Per diapedesis hemorrhages, microthrombosis and perivascular lymphoid infiltrates were observed in the meninges in 5 animals. Varying degrees of hemorrhages, Zenker degenerations and necrosis, mononuclear cell infiltrations were detected in the heart, heart tissues were healthy only in animals in the N2 group. Changes in abdominal lipid tissue were observed in all groups that received intraperitoneal vaccination. Lymphocytic hyperplasia was evident in all groups vaccinated in the spleen. Megakaryocyte increase in spleen was observed in all animals.

Keywords: Balb/c Mouse, Covid-19, Histopathology, SARS-CoV-2

Bir Güvercinde Eş Zamanlı Görülen Melanom ve Ksantom Olguları

Mustafa AYTEKİN[1], Oya Burçin DEMİRTAŞ[2,3], Sevil ATALAY VURAL[2]

[1] Ankara Üniversitesi Veteriner Fakültesi, Ankara, Türkiye

[2]Ankara Üniversitesi Veteriner Fakültesi Patoloji Anabilim Dalı, Ankara, Türkiye
[3]Ankara Üniversitesi Sağlık Bilimleri Enstitüsü, Ankara, Türkiye

Bu olgu sunumunda 2 yaşlı bir güvercinde eş zamanlı saptanan melanom ve ksantom patomorfolojik olarak tanımlandı. Sağ kanat altında 42x35x30 mm ebatlarında üzeri tüysüz deriyle kaplı elastik kıvamlı bir kitle saptandı. Kitlenin kesit yüzünde düzensiz bir sınırla birbirinden ayrılan koyu siyah ve boz-sarı renkli, lobüler görünümde iki farklı yapı dikkat çekti. Kitle ekstirpe edilerek %10 tamponlu formalin solüsyonunda tespit edildi, rutin doku takip prosedürleri uygulanarak parafin bloklandı. Kitleye Hematoksilen&Eozin (HxE), Masson's Trikrom ve Oil Red ile histokimyasal; Melan-a ile immunhistokimyasal boyama yapıldı. Mikroskobik bakıda iki farklı alan dikkat çekti. Makrofajlar içerisinde ve/veya serbest halde kaba partiküllü ya da granüler siyah renkli pigmentler içeren melanom ile çoğunlukla merkezinde kolesterin kleftleri görülen, etrafında çok sayıda dev hücresi, mononükleer hücreler ve bağ dokusu bulunan ksantom saptandı. İmmunhistokimyasal Melan-a boyamasında tümör hücrelerinde immun pozitiflikler gözlendi. Olguda makroskobik olarak sadece melanom olduğu düşünülen kitleye kanatlılarda sıklıkla görülen ksantomun da eşlik ettiği dikkati çekti.

Anahtar Kelimeler: Histopatoloji, kanatlı, ksantom, melanom, tümör

Melanoma and Xanthoma Found Simultaneously in a Pigeon

Mustafa AYTEKİN[1], Oya Burçin DEMİRTAŞ[2,3], Sevil ATALAY VURAL[2]

[1]Faculty of Veterinary Medicine Ankara University, Ankara, Turkey

[1]Departmant of Pathology Faculty of Veterinary Medicine, Ankara University, Ankara, Turkey
[3]Graduate School of Health Sciences, Ankara University, Ankara, Turkey

In this case report, melanoma and xanthoma found simultaneously in 2 year old pigeon were described pathomorphologically. A 42x35x30 mm mass of elastic consistency covered with featherless skin was found under the right wing. on the cut section, surface of the mass showed two different lobular masses, black and gray-yellow, separated by an irregular border. The mass was extirpated and fixed in 10% buffered formalin solution and embedden in paraffin after routine tissue fixation process. Hematoxylin & Eosin (H&E), Masson's Trichome, and Oil Red stains were performed histochemically and Melan-a was used immunohistochemically. Microscopically, two different fields stood out. Melanoma, containing black pigments in form of either rough particules free and/or inside the macrophages or granules, and xanthoma, contains cholestrin clefts in the center, with numerous giant cells, mononuclear cells and connective tissue on the periphery. Immunohistochemical Melan-a staining showed immune positivity in tumor cells. It was salient that the mass, which was thought to be only melanoma macroscopically, was accompanied by xanthoma, which is frequently seen in poultry.

Keywords: Histopathology, Melanoma, Poultry, Tumor, Xanthoma